

Reconstrucción mamaria, análisis morfológico de la simetría

Breast reconstruction, study of simmetry

F.J. Gabilondo*, N. Madariaga**, I. Ferreiro***, C. Iglesias**

Servicio de Cirugía Plástica y Quemados. Hospital de Cruces, Barakaldo. Bizkaia.

* Jefe de Servicio

** MIR

*** Médico Adjunto del Servicio

RESUMEN

En el siguiente trabajo exponemos nuestra experiencia en la reconstrucción mamaria con diferentes técnicas, describiendo los resultados y las complicaciones. Las técnicas atendiendo a las particularidades de las pacientes, han sido con procedimientos de material autólogo (TRAM, Latissimus Dorsi, otros) o con material protésico-sintético de expansor Becker-prótesis buscando un resultado de simetría entre ambas mamas en base a los parámetros de: volumen, forma, pliegue axilar anterior, surco submamario y complejo areola-pezones. Esta metodología sencilla cuantifica la reconstrucción con arreglo a la otra mama. Procuramos disminuir la morbilidad de la zona donante (Z.D.), en el caso de las reconstrucciones autólogas, lo que ha impulsado la búsqueda de técnicas cada vez más seguras y con más conocimiento de la anatomía de la pared abdominal. Esto no se plantea en las reconstrucciones con material protésico aunque los resultados e indicaciones son diferentes. Por ello creemos que la reconstrucción ideal es una finalidad pero la técnica para conseguirla no es la misma en todas las pacientes al presentar diferentes características lo que supone un juicio clínico individualizado con arreglo a la filosofía de "menor costo posible para el mismo o mejor resultado".

PALABRAS CLAVE: reconstrucción mamaria, simetría, secuelas, resultados.

SUMMARY

In the next paper, we show our experience in breast reconstruction, with different techniques in order to find the symmetry and considering the complications of the procedure. We are using tissue expansion and autologous myocutaneous flaps (TRAM, Latissimus Dorsi, etc.), and we based the symmetry on five parameters: volume, shape, axillary edge, inframammary fold, and AP areola-nipple complex. The gold standard technical, is different for each patient, and we are looking for: the best result with the less sequel in the donor site, etc.

KEY WORDS: breast reconstruction, symmetry, results, sequels.

LABURPENA

Hurrengo lanean teknika desberdinekin titi-berregitean izan dugun eskarmentua azaltzen dugu, baita emaitzak eta arazoak ere. Gaixoen berezitasunak kontuan hartu ondoren, erabili ditugun teknikak hauek izan dira: material autologoarekin egin diren prozedurak (TRAM, Latissimus Dorsi, beste batzuk) edo Becker-prótesi zabaltzalleko material protesiko-sintetikoarekin. Xede nagusia bi titien arteko simetría aurkitzea zen, ondorengo parametroetan oinarrituta betiere: bolumena, forma, aurreko galtzarboko tolesa, titipeko ildo eta areola-titiburu multzoa. Metodologia bakun honek berregitea kuantifikatzen du beste titiaren arabera. Zona emaitzaren (Z.E.) erikortasun edo morbilitatea gutxitzen ahalegintzen gara, berregite autologoaren kasuan, eta horrek teknika gero eta seguruagoak bilatzera bultzatu gaitu eta abdomeneko paretaren anatomiaren ezagutza handiagoa izatera. Hau ez da material protesikoa erabiltzen den berregiteetan gertatzen, nahiz eta emaitzak eta egokiespenak desberdinak izan. Horregatik uste dugu berregite ideala helburu bat dela berez, baina lortzeko teknika ez dela bera gaixo guztiengan, bakoitzak ezaugarri desberdinak baititu. Horrek dakar balioztapen kliniko banakakoa egitea, "ahalik eta kostu txikienarekin emaitza bera edo hobea" deritzogun filosofiaren arabera.

HITZ NAGUSIAK: titi-berregitea, simetría, ondorioak, emaitzak.

Correspondencia:

F. J. Gabilondo

Jefe de Servicio de Cirugía Plástica y Quemados

Hospital de Cruces

48903 Barakaldo. Bizkaia

Introducción

La ausencia o pérdida de la mama en la mujer, supone un cuadro psicológico que afecta a su autoestima al ser una importante parte de la imagen corporal que impacta en los aspectos sexuales y de su condición femenina y maternal, al margen de función como glándula lácteo-mamaria. Su reconstrucción requiere un abanico de técnicas diferentes en función de las condiciones de la paciente, cicatrices, calidad de la piel, presencia o ausencia de partes blandas, tratamientos de radioterapia, para que, buscando la simetría con la otra mama si no requiere corrección, adecuemos el procedimiento más rápido, seguro y con la menor morbilidad posible en su Z.D. Por ello buscando esta finalidad, la simetría, al presentar cada paciente distintas características nos parece que debemos de forma clara concretarlas para así adecuar la técnica más sencilla para obtener el mismo o el resultado buscado.

Los procedimientos o técnicas que hemos utilizado en nuestras pacientes se han basado en las indicaciones que otros autores ya han descrito en función de las condiciones de las pacientes (1, 2), en las que ya no vamos a insistir, resumiendo el grupo de pacientes con reconstrucciones protésicas tienen la gran ventaja de que no requieren Z.D. pero plantean los inconvenientes que producen a la larga las prótesis. El procedimiento es sencillo pero también tiene limitaciones en cuanto a la condición de la piel si está radiada, el volumen y en el surco submamario, etc. Su gran ventaja es la de no dejar secuelas en una Z.D. inexistente.

Las reconstrucciones con material autólogo, como ya sabemos, pueden ser con diferentes modelos de colgajos, TRAM con diferentes trazados, Glúteo Sup. e Infer. Rubens, Dorsal Ancho; siendo también posible el realizarlos de forma libre con microcirugía siguiendo los criterios que ya han expuesto sus autores (3, 4). A la larga, el resultado es de gran naturalidad y plan-

tean todos ellos el problema de la secuela en la Z.D.

Aunque en nuestras pacientes no hemos empleado todos los colgajos descritos, exponemos nuestra experiencia con el método del Gran Dorsal y con el TRAM, buscando en la evolución de nuestro trabajo disminuir nuestra morbilidad en la Z.D. lo que ha supuesto una evolución de nuestra técnica, basada en nuestros resultados.

Pacientes y método

Entre los años 1996 a 1999 hemos tratado más de un centenar de pacientes, de las que 94 son las que han completado todo el estudio y fueron controladas en las complicaciones. Para las indicaciones de forma personalizada, teníamos en cuenta los parámetros que ya hemos citado que analizan en componentes la simetría: Volumen, Forma, Complejo A-P, Reborde Axilar y Surco Submamario-Ptosis. Con estos cinco elementos imitaremos la mama contralateral o su resultado definitivo si la modificamos, para lo cual como mostramos en la figura 1 trasladamos la cicatriz sobre la mama contralateral y calculamos el defecto a reponer en volumen-forma, raqueta de piel y situación del surco submamario y pliegue axilar, lo que podemos luego proyectar en la Z.D. del colgajo escogido (en la imagen con el abdominal tipo TRAM) antes de levantarlo quirúrgicamente. El complejo areola-pezones

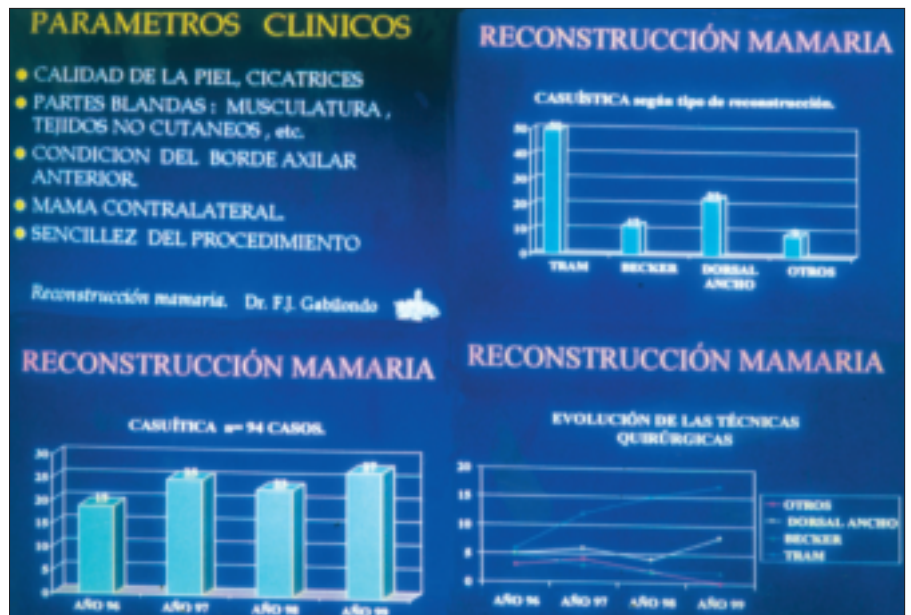

Figura 2: Nuestra casuística en datos por años, técnicas y evolución de indicaciones, así como los parámetros clínicos observados en las indicaciones.

nunca lo reconstruimos en este tiempo, tan solo lo dibujamos con tinta como orientación.

Como podemos ver en la figura 2, nuestra casuística va incrementándose con y en cada año, y también van creciendo los casos realizados con material abdominal, seguido de los del Gran Dorsal y a continuación el grupo con la técnica del expansor-prótesis de Becker. El resto son reconstruc-

ciones son casuística menor y de pacientes que no reunían las circunstancias de los grupos anteriores. No podríamos comparar una paciente con prótesis con otra de un TRAM y con piel, cicatrices y radioterapia, etc. diferentes antes de la indicación.

Por ello también discernimos en la recogida de datos de las complicaciones las que se refieren a la Z.D. diferentes en cada técnica y ausentes en las del método Becker de las de los colgajos, pues son diferentes las de la espalda de las del abdomen, y como dicen otros autores de las de la zona reconstruida (Kroll), en la que podríamos considerar el aspecto del resultado de todas ellas, ya que en nuestra serie las indicaciones en base a las características de las pacientes, nos llevan a hacer indicaciones distintas y a veces si una paciente no es la idónea para un colgajo abdominal, pasa a ser candidata a una del Gran Dorsal, etc. (5, 6).

Como vemos nuestro grupo de TRAM, tampoco es homogéneo pues de los 50 casos, 14 fueron con pedículo de parte del recto, todos basados en la arteria epigástrica superior y con la intención de disminuir la morbilidad en la Z.D. cuando fue posible. El cierre de defecto en 26 casos requirió malla de material sintético y 24 lo hicimos sin malla.

Los cierres de la Z.D. de los 23 casos de Gran Dorsal se realizaron de forma directa, con más o menos tensión y dejando drenajes tipo Redon de aspiración, al igual que en los de la técnica anterior.

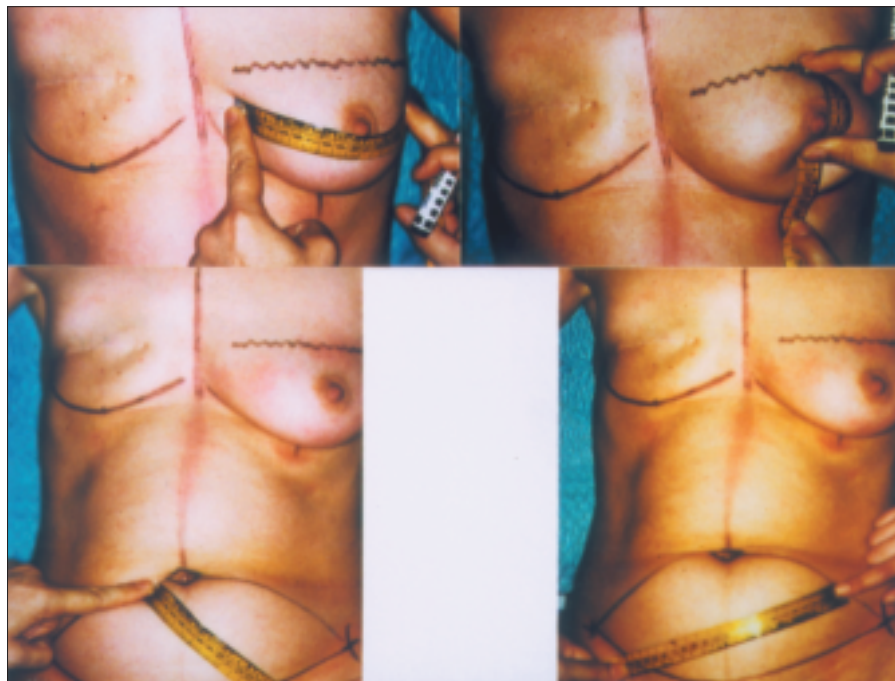


Figura 1: Traslado de la cicatriz de amputación mamaria sobre la mama contralateral, para calcular la magnitud del defecto. Luego las medidas diametrales, las proyectamos sobre la Z.D. del colgajo para orientar su tallado y modelado, previamente a su realización quirúrgica. En la imagen se trata del modelo TRAM.

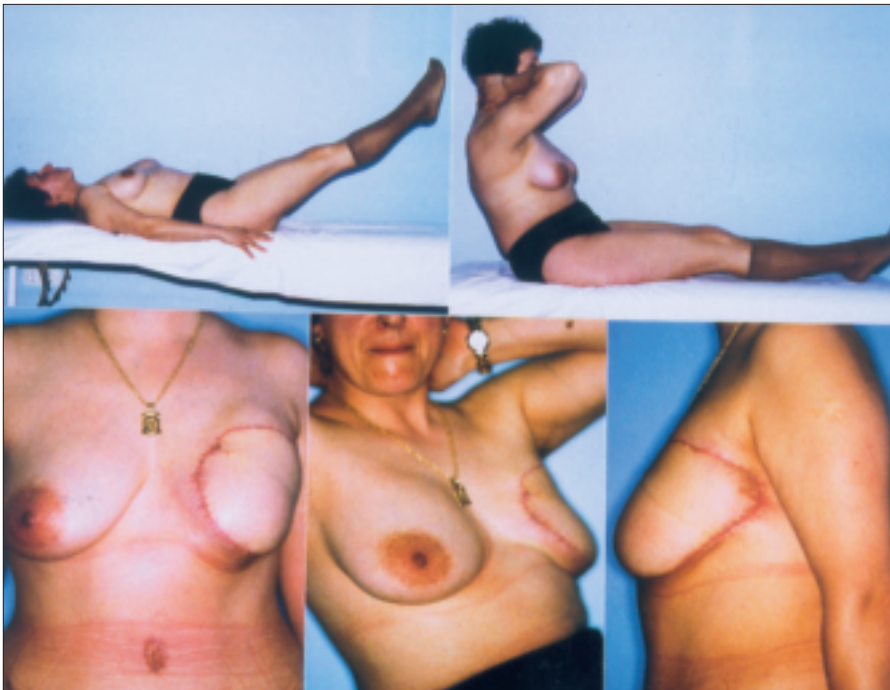

Figura 3: Exploración funcional de la pared abdominal con reconstrucción mamaria empleando material abdominal. Aspecto de la reconstrucción simulando el volumen, ptosis, etc. antes de los retoques y reconstrucción de la areola-pezón, es decir, tras el TRAM sin retoques.

Resultados

Complicaciones en la Zona Mamaria:

- 2 necrosis del colgajo (uno tram y otro dorsal ancho).
- 7 necrosis parciales de reborde (5 de tram y 2 de dorsal ancho).
- 6 pérdidas de volumen parcial de grasa (tram).
- 3 dehiscencias de sutura menores.
- 1 extrusión de prótesis de Becker.

Complicaciones en la Z.D.:

- En los 23 casos de Dorsal Ancho: 4 dehiscencias, 6 hematomas, 3 dehiscencias más necrosis de bordes, que se resolvieron mediante curas tópicas por retracción.
- En los 50 de TRAM: 1 hernia abdominal (con malla), operada posteriormente. 13 deformidades con molestias subjetivas sin herniación de la pared abdominal. A las pacientes se les exploró, como podemos ver en las figuras, la función de la pared abdominal y su actividad muscular, mediante la contractura del abdomen para la elevación del tronco y de las extremidades inferiores, ver la figura 3. Todas las pacientes de esta serie han sido realizadas con la técnica del Tram pediculado superior de mayor o menor masa muscular.
- En cuanto a la satisfacción de las pacientes con el resultado, mayoritariamente satisfechas, salvo dos casos que no lo consideraron satisfactorio ambas con pró-

tesis, pero algunas tampoco volverían a operarse tras la experiencia a pesar de apreciar el resultado. Tampoco todas demandaron acabar con la reconstrucción del complejo AP (19).

- Así mismo las pacientes valoraron positivamente el efecto lipectomía de la zona abdominal.

Discusión

En nuestra opinión no son comparables ni superponibles técnicas que tienen indicaciones diferentes en función de las condiciones de las pacientes, pues es evidente que la reconstrucción de un Sdr. De Polland, nos demanda una solución diferente de la de una mastectomizada, variando entre ellas por su técnica de mutilación, cicatrices, condiciones de la otra mama contateral, etc. los colgajos abdominales consiguen la simetría con aspecto de naturalidad y ptosis, a veces si no lo podemos hacer por las condiciones de la paciente, obesidad, tabaquismo, lipectomía abdominal previa etc. el colgajo del Gran Dorsal con o sin prótesis pasa a ser la 2ª opción con resultados también de calidad. Observamos que las reconstrucciones con material autógeno son cada vez más utilizadas y apreciadas por pacientes y cirujanos aumentando su utilización (7). La gran ventaja de las reconstrucciones protésicas, indicadas en casos de poco volumen y sin lesiones de

radioterapia, además de su sencillez técnica es la de no tener Z.D., pero sus resultados no tienen la misma naturalidad y sobre todo son inferiores en el surco submamario, con los inconvenientes a la larga de todas las prótesis.

Hay pacientes que también agradecen el efecto lipectomía de las técnicas abdominales, pero tampoco es el motor de la indicación (8).

En nuestra experiencia y con el avance en los conocimientos de la pared abdominal, vamos procurando disminuir el impacto del procedimiento que es el más utilizado, diferenciando los elementos estructurales y las zonas de debilidad anatómica del material transferible vascularizado no estructural, respetando como así está sucediendo en la evolución hacia el DIEP y el SIEA para conservar las estructuras músculo-aponeurótico-tendinosas disminuyendo el impacto sobre la competencia de la pared abdominal (9, 10).

En esto último hay series y autores que cosechando con material abdominal dependiente de perforantes de la arteria epigástrica inferior realizan reconstrucciones sin apenas morbilidad muscular como en la técnica DIEP conservando gran parte de la masa muscular del recto anterior (Webster, Sirpa, Asko Seljavaara, Blondeel) llegando incluso a diseños de colgajos que basándose en la vascularización de la arteria epigástrica inferior superficial obtienen el material rector respetando los elementos estructurales de la pared abdominal como si se tratara de una lipectomía, tal como lo describe Z.M. Arnez en la técnica como conocida como colgajo SIEA, respetándose el músculo e incluso los vasos epigástricos profundos, pero con el inconveniente técnico del pequeño calibre y la dificultad de la anastomosis de estos vasos (11).

Como vemos por todo lo dicho en la evolución de los diseños de los colgajos de material autógeno, se está evolucionando con la intención de disminuir la morbilidad de la zona abdominal para así evitar complicaciones.

También en los diseños de material autógeno obtenido de la región dorsal, para evitar la necesidad de una prótesis se está diseñando una ampliación de los paquetes grasos que rodean al músculo dorsal ancho con el fin de obtener más volumen y cantidad de material para la misma reconstrucción con similar secuela en la zona donante, lo que se conoce como ELD, o colgajo de dorsal ancho extendido o ampliado.

Conclusiones

- La reconstrucción mamaria continúa persiguiendo la simetría, lo que incluso supone en muchos casos la corrección de la mama contralateral.
- Un procedimiento simple para la cuantificación y mejor elección de la técnica de reconstrucción, consiste en la sencilla maniobra del traslado de la cicatriz de la mama amputada sobre la sana, para poder planificar el modelo de reconstrucción o colgajo a elegir en cada paciente, en base a sus características y circunstancias.
- Analizando morfológicamente la simetría podemos dividirla en los parámetros referentes al volumen, forma, reborde axilar, surco submamario y complejo areola-pepón, para su estudio.
- La reconstrucción mamaria con material abdominal está sufriendo una evolución

técnica con el fin de disminuir la morbilidad en la pared abdominal.

- En nuestra experiencia para la resolución de todos los casos de reconstrucción mamaria, no existe una única técnica ideal, se requieren varias técnicas y alternativas para adaptarlas a las condiciones de las pacientes, incluyendo su opinión tras una información detallada de las posibilidades técnicas.

Referencias bibliográficas

1. Evans Gregory RD, Kroll Stephen S. Choice of technique for reconstruction. Clin Plast Surg 1998; 25: 311-315.
2. Schiavon M, Fraccalanza E, Azzena B, Cagnoni G, Gaffuri P, Mazzoleni F. Comparison of different techniques in personalized post-mastectomy breast reconstruction. Eur J Plast Surg 1994; 17: 302-306.
3. Blondeel PN. One hundred free DIEP flap breast reconstructions: a personal experience. Br J Plast Surg 1999; 52: 104-111.

4. Scheffan M, Dinner M. 1079 pedicled TRAM flaps- a retrospective analysis 1981-1991. Eur J Plast Surg 1994; 17: 221-227.
5. Gandolfo Enrique A. Breast reconstruction with a lower abdominal myocutaneous flap. Br J Plast Surg 1982; 25: 452-457.
6. Mc Craw J, Papp C, Edwards A, et al the autogenous latissimus breast reconstruction. Clin Plast Surg 1994; 21: 279-288.
7. Kroll Stephen S. Why autologous tissue? Clin Plast Surg 1998; 25: 135-143.
8. Arnez ZM, Smith RW, Eder E, Solinc M, Kersnic M. Breast reconstruction by the free lower transverse rectus abdominis musculocutaneous flap. Br J Plast Surg 1988; 41: 500-505.
9. Blondeel PN, Vanderstraeten GG, Monstrey SJ, et al. The donor site morbidity of free DIEP flaps and free TRAM flaps for breast reconstruction. Br J Plast Surg 1997; 50: 322-330.
10. Arnez ZM, Valdatta L, Tyler MP, Planinsek F. Anatomy of the internal mammary veins and their use in free TRAM flap breast reconstruction. Br J Plast Surg 1995; 48: 540-545.
11. Arnez ZM, Khan U, Pogorelec D, Planinsek F. Breast reconstruction using the free superficial inferior epigastric artery (SIEA) flap. Br J Plast Surg 1999; 52: 276-279.

LA ACADEMIA DE CIENCIAS MEDICAS DE BILBAO

Lersundi, 9 - 5º
48009 -BILBAO
Teléfono 94-423 37 68
Fax 94-423 01 11

Horario:
mañana 11:00 - 13:30
tarde 17:00 - 20:00

LE OFRECE...

- Revista clínica trimestral «Gaceta Médica de Bilbao».
- Biblioteca con las últimas publicaciones.
- Hemeroteca con más de 100 revistas nacionales y extranjeras.
- Búsqueda bibliográfica mecanizada.
- Fotocopia instantánea de cualquier trabajo publicado en las revistas de nuestra hemeroteca.
- Sala de lectura.
- Servicio de préstamos de libros.
- Sesiones científicas de octubre a junio de cada año
- Conferencias a cargo de prestigiosos profesionales invitados.
- Proyecciones cinematográficas.
- Secciones de especialidades.
- Participación directa en las sesiones científicas.
- Participaciones en los certámenes de pintura, fotografía, cine etc.

A CAMBIO LE PIDE...

- Su colaboración y apoyo, si es socio.
- Su inscripción, si no lo es. (Boletín de inscripción en la última página)