

Artroplastia total de cadera e infección

Total Hip Arthroplasty and infection

I. García Sánchez

Servicio de Traumatología y Cirugía Ortopédica. (Jefe de Servicio Dr. Alvarez). Hospital de Galdakao. Galdakao. Bizkaia

RESUMEN

Una de las complicaciones más temidas en la Artroplastia Total de Cadera es la infección de la prótesis.

Su abordaje terapéutico es complejo, controvertido y tiene un alto coste económico.

La prevención se presenta como fundamental y su diagnóstico constituye un reto para el cirujano ya que ninguna prueba tiene una sensibilidad o especificidad del 100%. El recambio protésico asociado a antibióticos es el tratamiento deseable aunque erradicar la infección en ocasiones es difícil.

El objetivo de esta revisión bibliográfica es conocer las tendencias actuales en la prevención, diagnóstico y tratamiento de esta complicación.

SUMMARY

One of the complications more feared in the Total Hip Arthroplasty is the infection of the prosthesis.

Their therapeutic boarding is complex, controversial and it has a high economic cost.

The prevention is presented as fundamental and its diagnose it constitutes a challenge since for the surgeon any test has a sensibility or specificity of 100%.

The prosthetic replacement associated to antibiotics is the desirable treatment although to eradicate the infection in occasions is difficult.

The objective of this bibliographical revision is to know the current tendencies in the prevention, diagnostic and treatment of this complication.

LABURPEN

Aldakako Artroplastia Osoaren konplikazio kezkarriena protesiaren infekzioa da. Abordaje terapeutikoa korapilatsua eta eztabaldatua da, eta kostu ekonomiko handia du.

Prebentzioa funtsezkoa da eta diagnostikoa erronka handia da kirurgialariarentzat, ez baitago %100eko sentsibilitate edo espezifikotasunik duen probarik. Antibiotikoei lotuta dagoen aldaketa protesikoa da tratamendu egokiena, baina zenbaitetan, infekzioa desagerraraztea zaila izaten da.

Berrikuspen bibliografiko honen helburu nagusia gaur egun konplikazio honen prebentzioan, diagnostikoan eta tratamenduan dauden joerak ezagutzeko da.

Correspondencia:
Isidoro García Sánchez
Servicio de Traumatología y Cirugía Ortopédica.
Hospital de Galdakao.
48960 Galdakao. Bizkaia

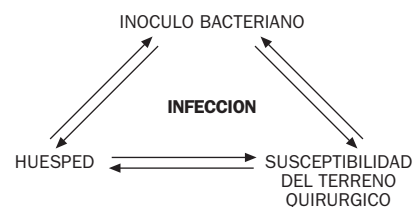
Artroplastia total de cadera e infección

La artroplastia total de cadera ha supuesto un gran avance en el tratamiento de la coxartrosis. Todavía en desarrollo se sigue investigando en cuanto al diseño de los implantes y biomateriales así como la prevención de las complicaciones que puedan surgir con esta técnica quirúrgica. Una de las más temidas y que más controversias crea es la infección. Su prevalencia ha disminuido considerablemente en los últimos años afectando aproximadamente al 1% al 4% de los pacientes operados (15,20,22,57,97,117,173,180,189).

Debido a la dificultad del abordaje terapéutico de esta complicación y al alto coste económico (reintervenciones y prolongada estancia hospitalaria) debemos mejorar los métodos de prevención, diagnóstico y tratamiento.

Prevención

El mecanismo real de la aparición de la infección es casi siempre desconocido y muy difícil de probar pero parece lógico pensar que depende de la población y virulencia bacteriana, de la capacidad inmunológica del huésped y la susceptibilidad del terreno quirúrgico (43).



Dentro de esta triada influyen numerosos factores que contribuyen a que la bacteria se instale y crezca en los tejidos, factores que influyen en la capacidad del huésped para eliminar el germen y factores que afectan a la viabilidad de los tejidos donde se anida el microorganismo (Tabla 1) (74).

TABLA 1
Factores que influyen en la aparición de la infección en la cirugía protésica (74)

	PERIODO PREOPERATORIO	PERIODO INTRAOPERATORIO	PERIODO POSTOPERATORIO
INOCULO BACTERIANO	Infección del tracto urinario Ulceras cutáneas Focos de infección a distancia Boca séptica Rasurado zona quirúrgica Hospitalización prolongada previa Antibióticos profilácticos	Esterilización del instrumental Movimiento humano en el quirófano Cierre de puertas Conversación entre cirujanos Mascarillas, gorros, batas, guantes, tallas Luz ultravioleta Sistemas de ventilación Preparación de la zona quirúrgica Plásticos quirúrgicos adhesivos Sistemas de irrigación y aspiración	Manejo del tracto urinario Focos de infección a distancia Catéteres intravenosos Procedimientos invasivos Posibilidad de profilaxis antibiótica
HUESPED	Alteraciones del sistema inmune Medicación inmunosupresora Diabetes Méltus Artritis reumatoide Edad avanzada Malnutrición Riesgo anestésico		Artritis reumatoide Alteraciones del sistema inmune
SUSCEPTIBILIDAD DEL TERRENO QUIRURGICO	Amplias escaras Procesos quirúrgicos previos Infección previa Obesidad Trastornos vasculares Lugar anatómico Condiciones locales de la piel Atrofia cutánea	Duración del procedimiento quirúrgico Técnica quirúrgica Tipo de sutura Tipo de implante Cemento impregnado en antibiótico Aloinjertos estructurales Hemostasia Drenajes quirúrgicos Cierre del abordaje quirúrgico	Hematoma, seroma Drenaje en la herida quirúrgica Necrosis cutánea Reintervención Alojamiento protésico Desbridamiento

La prevención se presenta como fundamental y debe ir encaminada a interactuar en estos factores que funcionan sinérgicamente para el establecimiento de la infección y requiere la colaboración de todos los eslabones del equipo quirúrgico.

Periodo preoperatorio

A nivel preoperatorio podemos actuar identificando a los pacientes de alto riesgo con enfermedades inmunosupresoras, pacientes de edad avanzada, alto riesgo quirúrgico así como pacientes malnutridos (51,63,67,72,129,137,159,173,181). También se incrementa el riesgo de infección a medida que aumenta el tiempo de ingreso previo a la cirugía (37). Esto es común a cualquier artroplastia.

Como marcadores bioquímicos los niveles de albúmina sérica <3-5 gr./l, linfocitos totales <1500 o niveles disminuidos de transferrina sérica están relacionados con un incremento del riesgo de infección quirúrgica (67,72).

Es muy importante eliminar cualquier foco de infección local o a distancia ya que la existencia de infección en la cavidad oral, tracto genitourinario, pulmón o lesiones cutáneas aumentan el riesgo de infección (116,137), así como el rasurado prequirúrgico inmediato por colonización de gérmenes provenientes de los folículos piloso-

sos (127). En este caso es muy importante la preparación previa de la piel en la zona quirúrgica.

La existencia de intervenciones previas en la cadera, atrofia cutánea de la zona quirúrgica y la presencia de escaras pueden requerir modificaciones en la vía de abordaje con una planificación preoperatoria más cuidadosa (74).

La obesidad y la psoriasis pueden provocar un detrimento de las condiciones locales favoreciendo la infección (121,122). En ocasiones la artroplastia total de cadera puede estar contraindicada, como en el caso de la existencia de antecedentes de infección previa o en el caso de patología isquémica (57,74).

Periodo intraoperatorio

Es obvio afirmar que en cualquier intervención quirúrgica las condiciones de asepsia son importantísimas. Sin embargo es en la cirugía de reposición de la cadera donde esta afirmación alcanza su máxima expresión.

Han sido múltiples los intentos de los cirujanos ortopédicos en reducir el número de bacterias circulantes en el aire ambiente de quirófano. El uso de mascarillas y gorros tipo "capucha", de métodos de esterilización apropiados del instrumental quirúrgico, la disminución del número y el

tráfico de personal humano, la disminución del número y vigorosidad de la apertura y cierre de las puertas durante el acto quirúrgico y la disminución de las conversaciones entre el personal parecen favorecer tal objetivo (101,128,137,162,179,192).

La luz ultravioleta también ha sido utilizada para intentar reducir el riesgo de infección postoperatorio, sin embargo existen estudios retrospectivos y comparativos que cuestionan su eficacia (12,62,110).

El uso de sistemas de purificación del aire ambiente del quirófano y de sistemas de flujo especiales ha sido motivo de controversia a lo largo de los años. Desde que Charnley en 1960 publicó una dramática disminución de la prevalencia de la infección postoperatoria, del 9% al 1%, con la implantación de sistemas de aislamiento personal y de purificación del aire (23), muchos autores han dirigido sus esfuerzos en este sentido (52,99,104,105,139,169,176). Ciertamente la utilización y combinación de sistemas de flujo laminar, flujo vertical y flujo horizontal, así como sistemas de filtrado del aire previenen la infección. Sin embargo se cuestiona su uso en presencia de profilaxis antibiótica (118). Por tanto a la vista de los datos que nos proporciona la literatura se puede detallar una serie de conceptos (74):

–El flujo laminar vertical reduce la contaminación del aire-ambiente mejor que el horizontal.

–Los protocolos de uso del flujo laminar deben ser estrictos. De no ser así se pueden observar aumentos paradójicos de la incidencia de infección.

–La utilización de los sistemas de purificación del aire-ambiente han reducido históricamente la prevalencia de infección tras un artroplastia.

–Está por establecer si estos sistemas son lo suficientemente importantes cuando se acompañan de profilaxis antibiótica.

La profilaxis antibiótica es sin duda el método más efectivo para prevenir la infección postoperatoria. Múltiples trabajos publicados a lo largo de estos últimos años avalan esta afirmación (19,39,71,76,78). La controversia surge a la hora de valorar el antibiótico adecuado y la duración de la profilaxis. El antimicrobiano ideal sería aquel que tuviera actividad in vitro contra el *Stafilococo* y el *Streptococo*, tuviera una vida media suficiente para cubrir todo el procedimiento quirúrgico y una buena penetración en los tejidos, toxicidad baja y que no fuese caro (74). Las penicilinas penicilasa resistentes y las cefalosporinas son las más estudiadas y ningún otro antibiótico ha demostrado ser mejor

(53,71). Está consensuado que la primera dosis debe realizarse aproximadamente treinta minutos antes de la incisión quirúrgica y aunque la duración óptima de la profilaxis es desconocida la mayoría de los autores recomiendan prolongar la profilaxis 24 a 48 horas (29,77,87,103,121,205). En nuestro medio utilizamos cuatro dosis de un gramo de cefazolina separados de un intervalo de seis horas, la primera media hora antes del procedimiento quirúrgico. En intervenciones de duración más prolongada de lo normal, algunos autores recomiendan una dosis adicional peroperatoria (71,137). Si la pérdida sanguínea durante la intervención quirúrgica es abundante (>2 litros) es aconsejable también una dosis intraoperatoria (123).

El cemento impregnado en antibióticos ha demostrado ser efectivo en modelos experimentales como prevención y en ese sentido su uso es controvertido (44,84,111,115). En la práctica se utiliza como medida añadida en la cirugía de recambio cementada y podría ser rentable como prevención en pacientes de alto riesgo (190). Otro aspecto a detallar es la preparación del campo quirúrgico mediante agentes antisépticos que reducen la población bacteriana de la piel de forma inmediata (59,164). Su efectividad aumenta con el empleo de plásticos estériles adhesivos (55). La recolonización de la piel a pesar de estas medidas comienza a los 30 minutos, adquiriendo los niveles de flora bacteriana previos a las tres horas (83). De igual forma, los guantes del cirujano no aseguran una total esterilidad (185). Hay estudios que demuestran que procedimientos de más de 180 minutos todos los guantes tienen al menos una perforación por lo que sería aconsejable por este motivo una rutina de cambio de guantes durante la intervención y el empleo de doble guante (170).

Durante el procedimiento quirúrgico también existe un grado variable de contaminación de los tejidos que puede minimizarse mediante la irrigación y aspiración frecuente del abordaje quirúrgico (74,186). La punta del aspirador se contamina invariablemente por la cantidad de aire que lo atraviesa. El cambio frecuente de la punta del aspirador (cada 30 minutos), evitando introducirlo de forma prolongada en el canal medular previene la contaminación (68,184). Es aconsejable recambiar a menudo el suero de irrigación (75% de cultivos positivos al final de la intervención); el uso de soluciones antibióticas solo ha demostrado su eficacia *in vitro* (156,167). Las batas y las tallas quirúrgicas previenen la dispersión bacteriana y la contaminación directa (131,200). Sin embargo en el momento de la preparación de la zona de

incisión y de colocar las tallas por un asistente no estéril, aumenta el número de bacterias en el aire-ambiente, pudiendo contaminar el material quirúrgico (17). Es aconsejable abrirlo después de vestir al paciente. Algunos materiales como el Doretz previenen la dispersión bacteriana mil veces más que el algodón (200). A pesar de todo, las bacterias progresan invariablemente hacia la superficie de la bata quirúrgica y es por tanto conveniente evitar tocar repetitivamente la bata con los guantes (74).

La técnica quirúrgica también puede influir en el desarrollo de la infección. Esta debe ser atraumática con un manejo cuidadoso de los tejidos, evitando crear tejidos desvitalizados y necróticos y realizando tiempos quirúrgicos lo más breves posibles. Hay que tener en cuenta que la propia técnica de la artroplastia de cadera requiere una amplia exposición y agresión quirúrgica y es bien conocido el incremento de la susceptibilidad de los tejidos para la infección en presencia de un cuerpo extraño. Es cierto que cada vez se desarrollan materiales más inertes y con características químicas y físicas que dificultan la adhesión de las bacterias a las mismas (57,69,74). En modelos animales el tipo de sutura fue una variable importante. Los monofilamentos sintéticos tenían un riesgo significativamente más bajo de infección comparándolos con las suturas naturales y las sintéticas trenzadas (28,178).

In vitro se ha demostrado que el metilmetacrilato que se utiliza como material de cementación en las artroplastias inhibe la capacidad de fagocitación y quimiotaxis de los leucocitos aumentando la adherencia de las bacterias y permitiendo una mayor resistencia a la acción del antibiótico (136,154,157). Sin embargo, estudios clínicos con largas series no han encontrado diferencias significativas en la incidencia de infección entre las artroplastias cementadas y las no cementadas (32,69).

El cierre de la herida quirúrgica también tiene su importancia. Hacerlo de forma apresurada, con solapamiento de los planos, sobre todo de la piel, favorece el drenaje postoperatorio y la introducción retrógrada de las bacterias en la herida (74). Normas generales de cualquier cirugía son no dejar espacios muertos, ni tejidos desvitalizados y realizar una buena hemostasia, evitando la aparición del hematoma. Está bien demostrado que este comprime los tejidos adyacentes a él mismo impidiendo la perfusión adecuada del antibiótico en la zona, aparte de ser un caldo de cultivo excelente (57).

Estudios recientes cuestionan el uso de los drenajes quirúrgicos de rutina aunque todavía las series no son los suficiente-

mente largas como para asegurar el efecto de los mismos en la incidencia de la infección (11,89,149). Deben retirarse a las 48-72 horas. Su permanencia durante más tiempo está asociada a altos índices de contaminación bacteriana, observándose una similar constelación de microorganismos en las caderas reintervenidas y en los cultivos de los drenajes (11,175). No hay que desestimar los cultivos positivos en la punta de los drenajes.

También se ha encontrado una relación inversamente proporcional entre la incidencia de infección y el volumen de intervenciones realizadas (93).

Periodo postoperatorio

La presencia de cambios inflamatorios o hematoma en el postoperatorio inmediato favorece la siembra hematogena de gérmenes. La sobreinfección es un hecho conocido. Cualquier hematoma que se produzca en el postoperatorio debe ser drenado rápidamente (61,137) y cualquier proceso inflamatorio de la herida debe ser tratado con antibiótico (166). Los seromas inicialmente deben ser tratados con cobertura antibiótica, vendajes comprensivos y es importante plantearse la posibilidad de desbridamiento quirúrgico. Su persistencia multiplica por tres (3,2) el riesgo de infección profunda (198). Aun así cualquier acto quirúrgico que se realice como consecuencia de una complicación multiplica por cuatro (4,4) el riesgo de infección quirúrgica (10).

Hay que evitar cualquier foco de diseminación hematogena en este periodo. Los catéteres y vías endovenosas deben ser recambiados a menudo o retiradas lo más pronto posible (203). Aunque no haya acuerdo en el protocolo a seguir parece razonable la profilaxis antibiótica urinaria cuando se sonda al paciente (124,163). Otro aspecto controvertido es la necesidad o no de la profilaxis en pacientes que porten prótesis de cadera en procedimientos dentales, endoscópicos o cistoscópicos (58,107,116,138,195). Parece ser que esta medida es adecuada en pacientes de riesgo durante el primer año del postoperatorio y en procedimientos genitourinarios y gastrointestinales cuando existe infección subyacente. La rutina de cobertura depende de la flora esperada en cada caso (3,57,74).

Diagnóstico

El diagnóstico constituye un reto para el ortopeda, ya que ninguna prueba diagnos-

tica tiene una sensibilidad o especificidad del 100%, y se basa en el juicio clínico del cirujano, los hallazgos del examen físico y la interpretación de los resultados analíticos. Las consecuencias de un diagnóstico erróneo son graves, ya que la reimplantación de una prótesis sobre tejido infectado mantiene la infección y aboca al fracaso de la prótesis con el coste sanitario que conlleva. Un diagnóstico temprano puede permitir salvar la articulación. Sin embargo un diagnóstico tardío conlleva la necesidad de realizar un recambio protésico en uno o dos tiempos, para intentar erradicar la infección.

Serie blanca sanguínea

Raramente esta alterada (15% de los casos) y cuando esto ocurre los síntomas clínicos son obvios (21,191).

VSG y PCR

Los datos analíticos más útiles en el diagnóstico de una infección. Son reactantes de fase aguda; poco específicos pero muy sensibles (124,125). Valores de VSG >35 mm/h y de PCR >10 mg/l son indicativos de infección (188). También se encuentran elevados ante procesos inflamatorios, tumorales u otros focos de infección (171,182). Después de una intervención quirúrgica la PCR es máxima en las primeras 48 horas y se normaliza en dos a tres semanas mientras que la VSG permanece elevada durante meses después (1,143). La PCR es por lo tanto mejor indicador que la VSG en el periodo precoz postoperatorio y si continúa elevándose a partir del tercer día del postoperatorio hay que sospechar el desarrollo de infección (146,201). Los valores de la PCR y VSG pueden ser normales o estar ligeramente elevadas en la infección crónica tardía (172). Siempre es conveniente tener valores preoperatorios.

La radiología simple

Es muy importante para evaluar la integración de la prótesis en el contexto de una infección. La planificación de la intervención puede depender de este hecho. Muchos hallazgos radiológicos como el aflojamiento, las osteolisis, las radiolucencias y el festoneado endóstico son comunes en los procesos sépticos y asépticos (52,182). Signos radiológicos sugestivos de infección (52,81,95,112) han sido considerados:

- Radiolucencias rápidamente progresivas de la interfase hueso-cemento-prótesis

(cementadas) o hueso-prótesis (no cementadas).

- Aflojamientos precoces
 - Resorción o festoneado endóstico con imágenes líticas.
 - Reacción perióstica laminar, para algunos autores signo patognomónico de infección.
- La radiología evolutiva facilita la detección de estos hallazgos.

Artrografía

Puede ser útil en el diagnóstico de la movilización séptica del componente acetabular cementado pero no muestra más ventajas que la radiología simple en la valoración del componente femoral (147). No es útil en los componentes no cementados (25). Podemos observar la inclusión del contraste entre el hueso y el cemento o la prótesis con formación de pseudobursas y comunicación anómala con las mismas (13,147). La verdadera utilidad de la artrografía es la aspiración simultánea que se puede realizar previa a al misma.

Gammagrafía ósea

Se puede realizar con diferentes elementos radiactivos:

Tecnecio-99: Sensible pero no específica (182). Puede ser negativa en individuos con infección si existe pus subperióstico, edema en los tejidos blandos y vasoespasmo con insuficiente aporte de sangre al hueso (182). También pueden producirse falsos positivos si existen fracturas, calcificaciones heterotópicas, tumores, enfermedades inflamatorias, etc, e incluso puede ser positiva hasta un año después de una intervención quirúrgica normal y no diferencia entre aflojamiento aséptico e infección (148). La capacidad para detectar la infección puede mejorar con el uso del coloide de estaño (133).

Galio 67: Tiene los mismos problemas que el Tecnecio 99. Se acumula en áreas de inflamación y no es específica (197). La combinación de Ga-67 y Tc-99 aumenta la eficacia en el diagnóstico (91).

Leucocitos marcados con Indio-111: Alta especificidad y poca sensibilidad, aunque ésta aumenta si se combina con Tecnecio 99 (60,82).

Leucocitos marcados con Tecnecio 99 coloide de estaño: Cuando es positivo es altamente sugestivo de infección por su alta especificidad (26).

IgG marcada con Indio-111: Se ha investigado su uso en un intento de aumentar la especificidad y sensibilidad de los leucoci-

tos marcados con In-111 en el diagnóstico de infecciones musculoesqueléticas. Los resultados no están del todo comprobados (141,142,150,177).

MRI

Tiene una utilidad muy limitada. Podría ser útil en la planificación preoperatoria para evaluar la extensión del manto de cemento en la pelvis y en fémur en el caos de que sea radiotransparente (48).

Ecografía

Se puede utilizar para determinar el grosor de la cápsula articular; cuando está engrosada es sugestivo de infección (65).

Punción-aspiración

Es el método más útil para demostrar la presencia o no de infección cuando existe sospecha clínica y además permite identificar el organismo causante (132,150). Los porcentajes de sensibilidad especificidad publicados son muy variables, lo que sugiere que es más útil para confirmar la infección que para descartarla (96,182). Para que la punción-aspiración sea eficaz se debe tener en cuenta una serie de recomendaciones (46,158,174,182):

- Estrictas normas de higiene: para evitar falsos positivos y la contaminación articular exógena.
- Anestesia local sólo en la piel: los anestésicos son bacteriostáticos.
- Suspensión de antibióticos de dos a tres semanas antes de la aspiración: para reducir los falsos negativos.
- Biopsia del tejido sinovial en el momento de la punción: para cultivo de la misma sobre todo cuando la punción es negativa (ausencia de líquido articular)
- Comprobación de la posición de la aguja por radioscopia: o artrografía: para confirmar su posición intraarticular.
- El líquido aspirado debe cultivarse en tres muestras y si es escaso irrigar la articulación con solución salina no bacteriostática y aspirar de nuevo.

El diagnóstico será positivo si el mismo germen crece en las tres muestras del líquido articular con antibiograma similar. Si sólo la muestra es positiva se repetirá la punción. Si dos muestras son positivas sólo se repetirá si existen dudas sobre el diagnóstico (57,182).

Muestras intraoperatorias en frío

Más de 5 polimorfonucleares por campo es indicativo de infección según los criterios de Mirra y cols. (126). Es el método más sutil cuando existen dudas diagnósticas, cuando la VSG y la PCR son falsos positivos y cuando la apariencia intraoperatoria tiene alta sospecha de infección (2,47,49,152). La muestra se debe obtener de la zona más inflamada y se necesita que el patólogo tenga experiencia en la preparación e interpretación de las muestras (2,108).

Gram Intraoperatorio

Se usa para confirmar la presencia o ausencia de bacterias. Es muy específica pero poco sensible y no debe utilizarse para determinar la presencia de infección en un recambio de PTC (8,27).

Cultivo intraoperatorio

El porcentaje de falsos positivos se sitúa entre el 6 al 13% en pacientes que han sido sometidos a una revisión de un recambio PTC (9,162). La técnica debe ser exquisita desde el punto de vista de la asepsia, no se deben administrar antibióticos preoperatoriamente, las muestras deben ser tomadas de tejido no cauterizado, antes de que los tejidos sean irrigados e inmediatamente después de que la pseudocápsula sea abierta para disminuir el riesgo de colonización; un mínimo de 3 a 6 muestras deben de ser tomadas y enviadas al laboratorio (8,182,191). Recientemente Tunney y cols. Publican su experiencia en el estudio bacteriológico del implante tratado con ultrasonidos para eliminar las adherencias de las bacterias al mismo, obteniendo cultivos positivos que de otra forma no hubiera sido posible (193).

Análisis molecular

Permitiría identificar a la bacteria causante de la infección a través de su material genético mediante la técnica de la PCR o mediante digestión enzimática y el análisis de las secuencias de DNA o RNA (30,160). Actualmente su uso es experimental.

Pauta diagnóstica

Una vez que por la historia clínica y la exploración física se tiene una sospecha de infección, habría que determinar la VSG y PCR. Si ambas son normales y no existe sospecha clínica no se hará nada más. Si están elevadas o existe una sospecha clínica clara se realizará una punción-aspiración de la cadera. Si ésta es positiva existe infección. Si la VSG y la PCR son falsos positivos o existe alta sospecha clínica de infección con VSG y/o PCR elevadas y la aspiración es negativa valorar la realización de estudio secuencial gammagráfico con Tc-99 y leucocitos marcados con In-111..Si son positivas valorar muestras intraoperatorias en frío. Si la sospecha es baja pero la aspiración es positiva se tomarán muestras intraoperatorias en frío (Fig. 1).

La infección debe confirmarse en el postoperatorio con los siguientes criterios (36,45,191): el mismo microorganismo crece en al menos 2 cultivos obtenidos por aspiración o desbridamiento o crece en un solo cultivo asociado a una de estas tres situaciones:

- Evidencia de inflamación aguda (>5 PMN/campo) en tejido intraarticular.
- Drenaje purulento en el momento del desbridamiento.

-Fístula con drenaje activo.

Clínica

La infección se puede manifestar de cuatro maneras diferentes según el momento de aparición y diagnóstico y la expresión clínica de sus síntomas (34,45,54):

Postoperatorio inmediato

La infección se desarrolla y manifiesta durante el primer mes postquirúrgico y su diagnóstico es evidente. Se basa en la presencia de signos y síntomas sistémicos y locales floridos (dolor, rubor, calor, drenaje purulento, fiebre, etc). Este tipo de infección suele ser debida a un hematoma infectado o a una infección superficial. La dificultad estriba en determinar si la infección ha penetrado en la fascia muscular o no.

Infección Crónica tardía

Se manifiesta entre el primer mes y los dos años debido a que el microorganismo productor es de baja virulencia o a que él

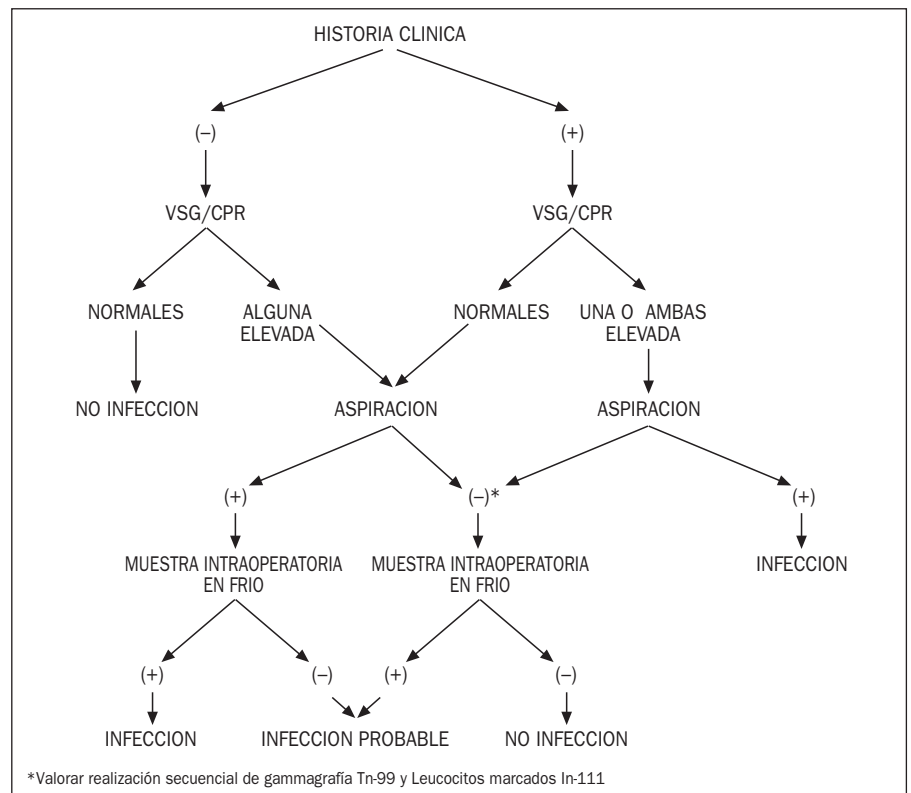


Fig. 1: Secuencia diagnóstica de la infección tras una artroplastia total de cadera. Original de Spangehl y cols. Journal of Bone and Joint Surgery. 1997;79(A):1578-88.(182)

inóculo causante es pequeño. La forma de presentación es insidiosa y gradual. No suele haber síntomas sistémicos y suele estar presente una historia de drenaje prolongado, retraso en el alta hospitalaria y tratamiento prolongado con antibióticos. Los hallazgos generalmente son similares a los encontrados en los aflojamientos asépticos.

Infección hematógena aguda

Es la forma menos frecuente y está causada por una diseminación hematógena en una cadera previamente asintomática. Suele producirse después de dos años o más tras la cirugía y se caracteriza por un inicio agudo con deterioro rápido de la función de la cadera. Este tipo de infección se puede producir en prótesis osteointegradas, cementadas y aflojadas.

Cultivo intraoperatorio positivo

Suele presentarse durante el estudio de un supuesto aflojamiento aséptico protésico. Se deben tomar un mínimo de cinco muestras diferentes zonas durante la revisión de la prótesis siendo necesario que crezcan por menos dos microorganismos para considerar positivo el cultivo.

Bacteriología

Desde el punto de vista bacteriológico se pueden considerar una serie de conceptos:

Tipo de germen

Los gérmenes más frecuentemente aislados son los cocos gram+ siendo los más frecuentes el estafilococo aureus coagulasa negativo y el epidermidis. Le siguen los bacilos gram- y a distancia los anaerobios y otros gérmenes (4,96,120,191,194).

Las infecciones por gram- son más difíciles de erradicar debido a las bajas tasas de replicación que poseen y una resistencia natural a los antibióticos (120). Clínicamente se obtienen peores resultados con un porcentaje de recurrencia mayor (18,168,191), aunque series recientes con cirugía en dos tiempos no encuentran esta relación (106,191).

No debemos bajar la guardia con los cultivos donde crece el Stf. Epidermidis despreciándolo como una simple flora de piel. Hay que sospechar del mismo cuando

crece en diferentes muestras. El Stf epidermidis meticilin resistente ha sido considerado como un importante patógeno (80).

Antibiótico impregnado en cemento

Su uso en la artroplastia primaria como profilaxis se ha asociado con la aparición de resistencias (79).

Formación de glicocalix

Ha cobrado últimamente mucho interés la capacidad del microorganismo para formar esta película biológica. Se trata de un "biofilm" de polisacáridos sintetizados por la bacteria asociados a moléculas del huésped permitiendo la adhesión de la bacteria a superficies sintéticas. De esta forma sobrevive en ellas y resiste a la acción del antibiótico (33).

El Stf. Aureus y el epidermidis producen frecuentemente glicocalix mientras que los Gram- lo hacen con escasa frecuencia (excepto las pseudomonas) (120).

Se ha especulado recientemente con la posibilidad de aumentar la capacidad de penetración del antibiótico en el glicocalix mediante corrientes de baja intensidad (199) y con el uso de la rifampicina (202).

Superficie y materiales

El titanio es menos susceptible a la infección por stafilococo aureus que el cobaltocromo. Esto es debido al poder de osteointegración que posee, realizándose antes de que la bacteria logre adherirse a la superficie (70,205).

Las superficies lisas son menos susceptibles a la infección que las porosas debido probablemente a la menor superficie de las mismas y a la distancia más corta que tienen las células del huésped para alcanzar la superficie y evitar el anidamiento de bacterias (32).

Las superficies de hidroxiapatita se han relacionado con un incremento de la prevalencia de infección (144).

El polimetilmetacrilato usado como cemento también se ha relacionado con un aumento de la incidencia de infección aunque su impregnación con antibióticos inhibiría la adhesión bacteriana (145).

Existe un factor intrínseco de la bacteria para adherirse mejor o peor al material haciéndose resistente al antibiótico y al sistema inmune (70,136).

Tratamiento

El objetivo principal del tratamiento es la erradicación de la infección y en segundo lugar eliminar el dolor y restaurar la función. El cirujano ortopédico dispone de diferentes opciones al tratar a este tipo de pacientes (57).

- Tratamiento antibiótico
- Desbridamiento quirúrgico
- Artroplastia de resección
- Recambio protésico
- Artrodesis
- Amputación

Tratamiento antibiótico sin cirugía

El uso aislado de antibióticos con intención curativa es infrecuente y sólo tiene sentido en un grupo muy seleccionado de pacientes (64):

- Contraindicación quirúrgica por problemas médicos.
- Microorganismo conocido y de baja virulencia
- Sensible a antibióticos orales con baja toxicidad sistémica
- Prótesis no aflojada

Una de las pautas que han demostrado ser sumamente efectivas contra el Stafilococo aureus es la combinación durante tiempos prolongados (6 meses) de fluorquinolonas y rifampicina por vía oral como terapia aislada o asociada a otros antibióticos (40,202). El tratamiento fracasa al aparecer resistencias por la administración prolongada y por la aparición de efectos secundarios (diarrea, candidiasis, etc) (40).

Una situación rara y especial es la infección tuberculosa tras una artroplastia. Parece adecuado tratarla solamente con tuberculoestáticos si hay evidencia de ausencia de aflojamiento (92,183).

Desbridamiento quirúrgico

Es un acto fundamental en cualquier secuencia de tratamiento de una prótesis infectada. Tiene una especial relevancia cuando se pretende mantener los componentes de la prótesis. En este caso es importantes suprimir previamente el tratamiento antibiótico y obtener 3 a 6 muestras para cultivo de tejidos periprotésicos y de cualquier zona sospechosa (182,191). Existe controversia a la hora de retener los componentes en el caso de que estén cementados. Aunque clásicamente se considera que mantener el cemento incrementa el riesgo de recurrencia de la infección (114,191), hay autores que no

encuentran esta asociación teniendo en cuenta además que la posibilidad de eliminar totalmente el cemento es a veces limitada (140). Según Tsukayama y Morrey (134,191) el desbridamiento quirúrgico con retención de los componentes está indicado en:

- Infecciones postoperatorias inmediatas y hematogenas tardías agudas.
- Corta evolución de los síntomas (<3-4 sem.).
- Bacterias gram+ sensibles.
- Ausencia de intervenciones previas múltiples con problemas cicatriciales locales importantes.
- Ausencia de aflojamiento.

Estos autores encuentran malos resultados cuando el implante no está cementado a pesar de estar aparentemente integrado y aconsejan intentar extraerlo.

Los resultados de este acto quirúrgico son difíciles de evaluar debido a la cantidad de variables que pueden incidir en ellos. Los porcentajes de éxito hallados en la literatura son muy dispares, del 15% al 75% (6,7,36,130,134). Aun así los autores concluyen que si el desbridamiento es urgente, agresivo y teniendo en cuenta los criterios anteriores es un acto razonable.

Artroplastia de resección (Girdlestone)

Clásicamente ha sido el mejor método para erradicar la infección en prótesis de cadera infectadas (16,21,123). Sin embargo tiene sus problemas como método definitivo. Aunque elimina de forma marcada el dolor altera de forma importante la función: inestabilidad articular, dismetría, necesidad de muletas o bastones, marcha en Trendelenburg, autonomía disminuida, etc (57,66,86,153). Como método definitivo debe ser reservado a pacientes no candidatos a una reconstrucción diferida: pérdidas de stock óseo no reconstruibles, adictos a drogas intravenosas con historia activa, inmunosupresión, transplantados, problemas médicos y sospecha de no colaboración en el postoperatorio (86,120,153).

Recambio protésico

Es el tratamiento deseable y el que mejor resultados ofrece tanto desde el punto de vista de la erradicación de la infección como el funcional. Sin embargo el recambio de los componentes de la prótesis infectada plantea una serie de problemas que han sido motivo de controversia a lo largo de los años como la duración de la terapia antibiótica, el uso de sistemas de

liberación local de antibióticos, el recambio en uno o dos tiempos y el uso de aloinjertos para la reconstrucción (31,56,106,140).

Antibióticoterapia

No existe todavía consenso sobre la duración óptima del tratamiento antibiótico y el uso de antibióticos orales. Salvati y colaboradores así como otros autores utilizan un protocolo en dos tiempos con una duración de tratamiento antibiótico de 6 semanas (106,168). Otros encuentran suficiente 4 semanas (114). Hay que tener en cuenta que existen múltiples factores que pueden variar los resultados a la hora de analizar la duración adecuada de la terapia antibiótica como por ejemplo el uso variable de rosarios de gentamicina intraarticulares. Otro factor es el cálculo de la dosis antibiótica; en nuestro medio se utiliza el antibiograma con la Concentración Mínima Inhibitoria. Otros utilizan los Niveles Séricos de Antibiótico recomendando títulos de al menos 1:8 (106,168).

El tipo de germen influye también en los resultados siendo peores en infecciones por gram- (18,24,114) aunque hay autores que no encuentran esta diferencia (56,106,140). La capacidad de adhesión del germen al material protésico es importante. Además del glicocalix que actuaría de santuario bacteriano e impediría la actuación del antibiótico existe un factor intrínseco de la bacteria para adherirse mejor o peor al material haciéndose resistente al antibiótico y al sistema inmune (70,136).

La incorporación de antibiótico (gentamicina) al cemento popularizado por Buchholz, inicialmente como profilaxis y posteriormente como terapia, ha sido un avance importante (18). Se han utilizado numerosos antibióticos dependiendo de la sensibilidad del germen como la eritro-

micina, B-lactámicos, aminoglucosidos, vancomicina, daptomicina, clindamicina, etc. (42,94,100,102). El cemento impregnado de antibiótico se puede utilizar tanto en forma de espaciador o en rosario en cirugía de 2 tiempos o como sistema de implantación en 1 o 2 tiempos (18,75,119,151). Hay que evitar el uso de más de 1 a 2 gramos de antibiótico por cada 20 gramos de cemento ya que lo debilita mecánicamente (43).

Con respecto a la antibioterapia oral no existe ninguna línea de actuación establecida. La aparición de nuevos antibióticos con buena disponibilidad oral anima a seguir en esta línea. Se han ensayado combinaciones de Rifampicina y quinolonas para estudiar su eficacia frente a las infecciones protésicas (40,202). Aunque los resultados son prometedores, al terapia oral sólo debe complementar a la terapia intravenosa.

Técnica quirúrgica en 1 tiempo

Más popular en Europa. Consiste en la secuencia desbridamiento-extracción de componentes y cemento-nueva artroplastia en un sólo tiempo quirúrgico asociado o no a sistemas de liberación de antibiótico (rosarios o cementación con impregnación de antibiótico) seguido de tratamiento antibiótico durante 4 a 6 semanas. Sus ventajas son una menor morbilidad (un solo procedimiento reconstructivo), una menor hospitalización y un menor coste sanitario (194).

Está contraindicada en aquellos pacientes que cumplan los siguientes criterios (57,18,135):

- Gram-.
- Presencia de fístula.
- Presencia de pus franco en el momento de la cirugía

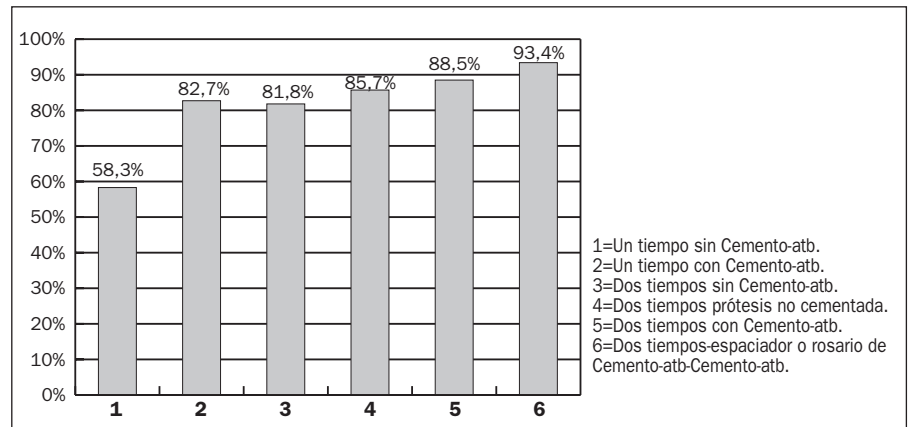


Fig.2: Resultados del tratamiento de la infección protésica con diferentes técnicas.

En ausencia de estos criterios los resultados de la cirugía en un tiempo son prometedores aunque hay series que obtienen resultados buenos en presencia de fistula (130).

Garbin y Hansen (57) combinan múltiples series llegando a resultados interesantes (Fig2). Los resultados mejoraban del 58,3% al 82,7% en las series que utilizaban cemento impregnado de antibiótico en bacterias sensibles al mismo lo que sugiere que representa un factor muy importante en el éxito del recambio protésico séptico.

Técnica quirúrgica en 2 tiempos

Más popular en Norte América. Consiste en la secuencia desbridamiento-extracción de componentes-artroplastia de resección (Girdlestone)-intervalo libre-nueva artroplastia con o sin sistemas de liberación local de antibióticos (rosarios, espaciadores, cementación impregnada de antibiótico) asociado a tratamiento antibiótico durante 4 a 6 semanas. Combinando múltiples series que utilizan la reconstrucción diferida (Fig. 2), se observa que los resultados de la cirugía en 2 tiempos sin utilizar cemento impregnado en antibiótico (81,8% de éxito en cementadas y 85,7% en no cementadas) son similares a los de la cirugía en un tiempo con cemento impregnado en antibiótico. Sin embargo estos resultados mejoran notablemente cuando se utiliza la cirugía en dos tiempos con cementación-antibiótico (88,5% de éxito) y más aún cuando se asocian sistemas de liberación local en forma de rosarios o espaciadores (93,4%). Esto sugiere que la cementación con antibiótico y los sistemas de liberación local ejercen un efecto independiente e importante en el resultado final de la cirugía de la prótesis infectada.

El uso de espaciadores en el intervalo entre tiempos quirúrgicos ha tenido una evolución importante. El espaciador (PROSTALAC: Prótesis Antibiotic-Loaded Acrylic Cement) soluciona los problemas asociados del Girdlestone. Permite, aparte de la liberación de antibiótico en el espaciador impregnado, una corta hospitalización, evita el acortamiento de la extremidad preservando las relaciones anatómicas y mejora la movilidad precoz del enfermo en espera de la reconstrucción definitiva (41,75,85). El sistema PROSTALAC desarrollado por Duncan y Mansri (42) consiste en un componente acetabular que se fija en el acetábulo con una cementación floja, como si de una descementación técnica se tratase y el componente femoral se

construye con cemento intraoperatoria-mente sobre un molde metálico de diferentes tamaños y se introduce a "pres-fit" en el canal medular. Se puede construir manualmente sobre un esqueleto de material de osteosíntesis u otro tipo de implante (38,125). Existen preparados comercialmente.

El intervalo entre el primer y segundo tiempo es variable y no está bien establecido. Salvati y otros utilizan un intervalo de 6 semanas con buenos resultados (106,168,191). Otros autores no encuentran diferencias en los resultados cuando el intervalo era de 1 año (114). Duncan y otros (41,120,206) utilizan un intervalo de 6 semanas de antibiótico seguido de una punción-aspiración realizada al menos 4 semanas tras suprimir el mismo. Sólo realizaban la reconstrucción si el aspirado era negativo y clínicamente se había resuelto la infección previniendo así la reconstrucción sobre un terreno todavía infectado. Hay autores que plantean la reconstrucción diferida con prótesis no cementadas (73,98,140,204). En principio el cemento interfiere en la capacidad de la quimiostaxis, fagocitosis y opsonización de los leucocitos humanos (154,155) y en modelos experimentales caninos el cemento aumenta la tasa de infección en comparación con otros materiales (157). Los resultados si combinamos diferentes series están por debajo de los implantes cementados impregnados con antibiótico (fig.2). Otros autores plantean reconstrucciones híbridas con vástagos cementados y el componente acetabular no cementado (57).

Injertos Óseos

A primera vista podríamos rechazar el uso de aloinjertos en la reconstrucción de la prótesis infectada pensando que al no estar vascularizados podrían funcionar como secuestrados. Sin embargo existen series donde el uso de estos injertos no ha supuesto un aumento del riesgo de reinfección (130,109,144,196). La norma general es no utilizarlos si es posible y si hay que hacerlo algunos proponen un protocolo en 3 tiempos (57,140):

- 1º desbridamiento, extracción de componentes (artroplastia resección) y antibiótico 4 semanas.
- 2º Reconstrucción de defectos con injerto óseo a los 3 a 6 meses.
- 3º Reconstrucción con prótesis no cementada a los 9 a 12 meses del injerto.

Artrodesis

Es raro utilizar la artrodesis como método quirúrgico para solucionar una infección sobre una prótesis. Estaría indicado solamente en personas muy jóvenes y activas con una artroplastia total complicada con infección (90).

Amputación

Recurso utilizado muy raramente. Podría realizarse en situaciones de sepsis que amenaza la vida, pérdida severa de stock óseo y partes blandas o en casos de accidente vascular (accidente isquémico) (57,50).

Referencias bibliográficas

1. Aalto K, Osterman K, Peltola H, et al. Changes in erythrocyte sedimentation rate and C-reactive protein after total hip arthroplasty. *Clin Orthop*. 1984;184:118-120.
2. Adbul-Karim FW, McGinnis MG, Kraay M, et al. Frozen Section Biopsy Assessment For The presence of polymorphonuclear leukocytes in patients undergoing revision of arthroplasties. *Mod Pathol*. 1998 May. 11(5). P 427-31.
3. Ainscow DAP, Denham RA. The risk of haematogenous infection in total joint replacements. *J Bone Joint Surg*. 1984; 66-B:580-582.
4. Alexeeff M, Mahomed N, Morsi E, et al. Structural allograft in two-stage revision for failed septic hip arthroplasty. *J Bone Joint Surg*. 1996; 78-B:213-216.
5. Allen DM. Orthopaedic Implant Infections. *Current Management Strategies*. Ann Acad Med Singapore. 1997 Sep. 26(5). P 687-90.
6. Antii-Poika I, Santavirta S, Kontinen YT, et al. Outcome of the infected hip arthroplasty. A retrospective study of 36 patients. *Acta Orthop Scand*. 1989; 60:670-675.
7. Ahlgren SA, Gudmundsson G, Bartholdsson E. Function after removal of a septic total hip prosthesis. A survey of 27 Girdlestone hips. *Acta Orthop Scand*. 1980; 51:541-545.
8. Atkins BL, Athanasou N, Deeks JJ, et al. Improved Detection Of Infection In Hip replacements. *Prospective Evaluation Of Criteria For Microbiological diagnosis of prosthetic-joint infection at revision arthroplasty*. The OSIRIS Collaborative Study Group. *J Clin Microbiol*. 1998 Oct. 36(10). P 2932-9.
9. Barrack RL, Harris WH. The value of aspiration of the hip joint before revision total hip arthroplasty. *J Bone Joint Surg*. 1993;75-A:66-76.
10. Beer KJ, Lombardi AV, Mallory TH, et al. The efficacy of suction drains after routine total joint arthroplasty. *J Bone Joint Surg*. 1991; 73-A:584-587.
11. Benoni G, Fredin HJ. Low-Or High-vacuum Drains In Hip arthroplasty? A randomized study of 73 patients. *Acta Orthop Scand*. 1997 Apr. 68(2). P 133-7.
12. Berg M, Bergman BR, Hoborn J. Ultraviolet radiation compared to an ultra-clean air enclosure. Comparison of air bacteria counts in ope-

- rating room. *J Bone Joint Surg.* 1991;73-B(5):258-815.
13. Berquist TH, Bender CE, Maus TP, et al. Pseudobursae. a useful finding in patients with painful hip arthroplasty. *Am J Radiology.* 1987;148:103-106.
 14. Berry DJ, Chandler HP, Reilly DT. The use of bone allografts in two-stage reconstruction. *J Bone and Joint Surg.* 1991; 73-A. 1460-1468.
 15. Böhn P, Baösch R. Survival analysis of the Harris-Galante acetabular cup. *J Bone Joint Surg.* 1998; 80-B:396-403.
 16. Bourne RB, Taylor GJ. Greeg PJ. Air contamination during skin preparation and draping in joint replacement surgery. *J Bone Joint Surg.* 1996; 78-B:92-94.
 18. Buchholz HA, Elson RA, Englebrecht E, et al. Management of deep infection of total hip replacement. *J Bone and Joint Surg.* 1981; 63-B:342353.
 19. Busanelli L, Toni A, Sudanese A, et al. Antibiotic and Antithromboembolic Prophylaxis In Hip arthroplasty (a review of 700 primary implants). *Chir Organi Mov.* 1997 Apr-Jun. 82(2). P 165-76.
 20. Callaghan JJ, Forest EE, Olejniczak JP, et al. Charnley total hip arthroplasty in patients less than fifty years old. A twenty-five-year follow-up note. *J Bone Joint Surg.* 1998;80-A:704-714.
 21. Canner GC, Steinberg ME, Heppenstall RB, et al. The infected hip after total hip arthroplasty. *J. Bone and Joint Surg.* 1984;66-A:1393-1399.
 22. Capello WN, Dntonio HA, Feinberg JR, et al. Hydroxyapatite-coated total hip femoral components in patients less than fifty years old. Clinical and radiographic results after five to eight years of follow-up. *J Bone Joint Surg.* 1997; 79-A:1023-1023.
 23. Charney J, Effekhar N. Postoperative infection in total prosthetic replacement arthroplasty of the hip joint. With special reference to the bacterial content of the air of the operating room. *British J Surgery.* 1969;56:641-649.
 24. Cherney DL, Amstutz HC. Total hip replacement in the previously septic hip. *J. bone and Joint Surg.* 1983; 65-A:1256.
 25. Cheung A, Lachiewicz PF, Renner JB. The Role Of Aspiration and Contrast-enhanced arthrography in evaluating the uncemented hip arthroplasty. *AJR Am J Roentgenol.* 1997 May. 168(5). P 1305-9.
 26. Chik KK, Magee MA, Bruce WJ, et al. Tc-99m Stannous Colloid-labeled Leukocyte Scintigraphy In the evaluating the uncemented hip arthroplasty. *Clin Nucl Med.* 1996 Nov. 21(11). P 838-43.
 27. Chimento GF, Finger S, Barrack RL. Gram stain detection of infection during revision arthroplasty. *J Bone Joint Surg.* 1996; 78-B:838-839.
 28. Chu CC, Williams DF. Effects of physical configuration and chemical structure of suture material on bacterial adhesions. a possible link to wound infection. *Am J Surg.* 1984; 147. 197-204.
 29. Classen DC, Evans RS, Pestotnik SL, et al. The timing of prophylactic administration of antibiotics and the risk of surgical-wound infection. *New England J Med.* 1992; 326:281-286.
 30. Clarke AM, Mapstone NP, Quirke P. Molecular biology made easy. The polymerase chain reaction. *Histochem J.* 1992;24:913-926.
 31. Colyer RA, Capello WN. Surgical treatment of the infected hip implant. Two-stage reimplantation with a one month interval. *Clin Orthop.* 1994; 298:75-79.
 32. Cordero J, Munuera L, Folgueira MD. Influence of metal implants on infección. An experimental study in rabbits. *J Bone Joint Surg.* 1994; 76-B(5):717-720.
 33. Costerton JW; Lewandowsky Z, Caldwell DE, et al. Microbial biofilms. *Annu Rev Microbiol.* 1995;49:711-745.
 34. Coventry MB. Treatment of infections occurring in total hip arthroplasty. *Orthop Clin North Am* 1975; 6:991-1003.
 35. Covey DC, Albright JA. Clinical significance of erythrocyte sedimentation rate in orthopedic surgery. *J Bone Joint Surg.* 1987;69-A. 148-151.
 36. Crockarell JR, Hansen AD, Osmon DR, et al. Treatment of infection with debridement and retention of the components following arthroplasty. *J Bone Joint Surg.* 1998;80-A. 1306-1307.
 37. Cruse PJ, Foord R. A five-year prospective study of 23. 649 surgical wounds. *Arch Surgery.* 1973. 107:206-210.
 38. Deshmukh RG, Thevarajan K, Kok CS, et al. An Intramedullary Cement Spacer In Total hip arthroplasty. *J Arthroplasty.* 1998 Feb. 13(2). P 197-9.
 39. Doyon F, Evrard J, Mazas F. An assessment of published trials of antibiotic prophylaxis in orthopaedic surgery. *French J Orthop Surg.* 1989;3:49-53.
 40. Drancourt M, Stein A, Arfenson JN. Oral rifampicin plus ofloxacin for treatment of Staphylococcus-infected orthopedic implants. *Antimicrob Agents Chemothe.* 1993;37:1214-1218.
 41. Duncan CP, Beauchamp C. A temporary antibiotic-loaded joint replacement system for management of complex infections involving the hip. *Orthop Clin North Am.* 1993; 24:751-759.
 42. Duncan CP, Mansri BA. Instructional Course Lecture. The role of antibiotic-loaded cement in the treatment of an infection after a hip replacement. *J Bone Joint Surg.* 1994; 76-A. 1742-1751.
 43. Elson RA. One-stage exchange in the treatment of the infected total hip arthroplasty. *Semin Arthrop.* 1994;5:137-141.
 44. Espehaug B, Engesaeter LB, Vollset SE, et al. Antibiotic Prophylaxis In Total Hip Arthroplasty. Review of 10 905 primary cemented total hip replacements reported to the Norwegian arthroplasty register 1987 to 1995. *J Bone Joint Surg Br.* 1997 Jul. 79(4). P 590-5.
 45. Estrada R, Tsukayama D, and Gustilo R. Management of THA infections. A prospective study of 108 cases. *Orthop. Trans.* 1993; 17:1114-1115.
 46. Fehring TK, Cohen B. Aspiration As A Guide To Sepsis in revision total hip arthroplasty. *J Arthroplasty.* 1996 Aug. 11(5). P 543-7.
 47. Fehring TK, McAlister JA. Frozen histologic sectin as a guide to sepsis in revision joint arthroplasty. *Clin Orthop.* 1994; 304:229-237.
 48. Fehrman DA, McBeath A. A, DeSmet AA, et al. Imaging barium-free bone cement. *Am J Orthop.* 1996;25:172-174.
 49. Feldman DS, Lonner JH, Desai P, et al. The role of intraoperative frozen sections in revision total joint arthroplasty. *J Bone Joint Surg.* 1995;77-A:1807-1813.
 50. Fenelon GC, Von Foerster G, Engelbrecht E. Disarticulation of the hip as a result of failed arthroplasty. *J Bone Joint Surg.* 1980;62-A:441-446.
 51. Fernandez NC, Gottlieb M, Menitove JE. Blood transfusion and postoperative infection in orthopaedic patient. *Transfusion.* 1992;34:318-322.
 52. Fitzgerald RH. Total hip arthroplasty sepsis. Prevention and diagnosis. *Orthop Clin North America.* 1992;23:259-264.
 53. Fitzgerald RH, Thompson RL. Current concepts review. Cephalosporin antibiotics in the prevention and treatment of musculoskeletal sepsis. *J Bone Joint Surg.* 1983;65-A:1201-1205.
 54. Fitzgerald RH Jr, Noland DR, Ilstrup DM, et al. Deep wound sepsis following total hip arthroplasty. *J. Bone and Joint Surg.* Oct. 1977; 184:46-50.
 55. French ML, Eitzen HE, Ritter MA. The plastic surgical adhesive drape. an evaluation of its efficacy as a microbial barrier. *Ann Surg.* 1976;184:46-50.
 56. Garbin KL, Evans BG, Salvati EA, et al. Palacos gentamicin for the treatment of deep perioperative hip infections. *Clin Orthop.* 1994; 298:97-105.
 57. Garbin KL, Hansen AD. Current concepts review. Infection after total hip arthroplasty. Past present and future. *J Bone Joint Surg.* 1995; 298:97-105.
 58. Gillespie WJ. Infection in total joint replacement. *Infect Dis Clin North America.* 1990; 4:465-484.
 59. Gilliam DL, Nelson CL. Comparison of one-step iodophor skin preparation versus traditional preparation in total joint surgery. *Clin Orthop.* 1990;250:258-260.
 60. Gilthero PR, Grigoris P, Harding LK, et al. White cell scans and infected joint replacements. Failure to detect chronic infection. *J Bone Joint Surg.* 1993;75-B:371-374.
 61. Glyn MK, Sheehand JM. An analysis of the causes of deep infection after hip and knee arthroplasties. *Clin Orthop.* 1983; 178:202-206.
 62. Goldner JL, Allen BL. Ultraviolet light in orthopedic operating rooms at Duke University. Thirty-five years experience. *Clin Orthop.* 1973; 96:195-205.
 63. Gordon SM, Culver DH, Simmons BP, et al. Risk factors for wound infections after total knee arthroplasty. *Am J Epidemiol.* 1990; 131:905-916.
 64. Goulet JA, Pellici PM, Brause BD, et al. Prolonged suppression of infection in total hip arthroplasty. *Arthroplasty* 1988;3:109-116.
 65. Graif M, Schwartz E, Strauss S, et al. Occult infection of hip prosthesis. Sonographic evaluation. *J Am Geriatr Soc.* 1991; 39:203-204.
 66. Grauer JD, Amstutz HC, O'Carroll PF, et al. Resection arthroplasty of the hip. *J Bone Joint Surg.* 1989;71-A:669-679.
 67. Greene KA, Wilde AH, Stulberg BN. Preoperative nutritional status of total joint patients. Relationship to postoperative wound complications. *J Arthroplasty.* 1991;6:321-325.
 68. Greenough CG. An investigation into contamination of operative suction. *J Bone Joint Surg.* 1986;68-B(1):151-153.
 69. Cristina AG. Biomaterial-centered infection. Microbial adhesion versus tissue integration. *Science.* 1987;237:1588-1595.
 70. Cristina AG, Colsterton JW. Bacterial adherence to biomaterials and tissue. The significance of its role in clinical sepsis. *J. Bone and Joint Surg.* 1985;67-A:264-273.

71. Gross PA, Barret TL, Dellinger DP, et al. Purpose of quality standards for infectious diseases. Infectious Diseases Society of America. Clin Infect Dis. 1994; 18:421.
72. Guerini S, Vaughn MBK, Lombardi AV, et al. Delayed wound healing and nutritional deficiencies after total hip arthroplasty. Clin Orthop. 1993; 293:188-195.
73. Gustilo RB, Tsukayama D. Treatment of infected cemented total hip arthroplasty with tobramycin and delayed revision with cementless prosthesis and bone grafting. Orthop Trans. 1988; 12:739.
74. Hanssen AD, Osmon DR. Prevention of deep periprosthetic joint infection. J Bone Joint Surg. 1996; 78-A:458-471.
75. Harle A. Infection management in total hip replacement. Arch Orthop Trauma Surg. 1989;108:63.
76. Heath AF. Antimicrobial prophylaxis for arthroplasty and total joint replacement. Discussion and review of published clinical trials. Pharmacotherapy. 1991;11:151-163.
77. Heydemann JS, Nelson CL. Short-term preventive antibiotics. Clin Orthop. 1986;205:184-187.
78. Hill C, Flamant R, Mazas F, et al. Prophylactic cefazolin versus placebo in total hip replacement. Report of a multicentre double-blind randomised trial. Lancet. 1981;1:795-796.
79. Hope PG, Kristinsson KG, Norman P, et al. Deep infection of cemented total hip arthroplasties caused by coagulase-negative Staphylococci. J Bone Joint Surg. 1989; 71:851-855.
80. Jamen PJ, Butcher IA, Gardner ER, et al. Methicillin-resistant Staphylococcus epidermidis infection of hip arthroplasties. J Bone Joint Surg. 1994; 76-b:725-727.
81. Jasty M, Maloney WJ, Bragdon CR, et al. The initiation of failure in cement femoral components of hip arthroplasties. J Bone Joint Surg. 1991;73-B:551-558.
82. Johnson JA, Christie MJ, Sandler M. P, et al. Detection of occult infection following total joint arthroplasty using sequential technetium-99m HDP bone scintigraphy and indium-111 WBC imaging. J Nucl Med. 1988;29:1347-1353.
83. Johnston DH, Fairclough JA, Brown EM, et al. Rate of bacterial recolonization of the skin after preparation. four methods compared. British J Surg. 1987;74:64.
84. Josefsson G, Gudmundsson G, Kolmert L, et al. Prophylaxis with systemic antibiotics versus gentamicin bone cement in total hip arthroplasty. A five-year survey of 1688 hips. Clin Orthop. 1990; 253:173-178.
85. Jounger ASE, Duncan CP, Masri BA. Treatment of infection associated with segmental bone loss in the proximal part of the femur in two stages with use of an antibiotic-loaded interval prosthesis. J Bone Joint Surg. 1998;80-A:60-69.
86. Kantor GS, Osterkamp JA, Dorr LD, et al. Resection arthroplasty following infected total hip replacement arthroplasty. J Arthroplasty. 1986;1:83-89.
87. Katzer A, Wening JV, Kupka P, et al. Perioperative Antibiotic Prophylaxis In Hip Operations. Penetration into bone capsule tissue and cartilage exemplified by cefuroxime. Unfallchirurgie. 1997 Aug. 23(4). P 161-70.
88. Kawanabe K, Okada Y, Matsusue Y, et al. Treatment Of Osteomyelitis with Antibiotic-soaked Porous glass ceramic. J Bone Joint Surg Br. 1998 May. 80(3). P 527-30.
89. Kim YH, Cho SH, Kim RS. Drainage Versus Nondrainage In Simultaneous Bilateral total hip arthroplasties. J Arthroplasty. 1998 Feb. 13(2). P 156-61.
90. Kostuik J, Alexander D. Arthrodesis for failed arthroplasty of the hip. Clin Orthop. 1984;11:1141-1145.
91. Kraemer AWJ, Saplys R, Waddle JP, et al. Bone scan gallium scan and hip aspiration in the diagnosis of infected total hip arthroplasty. J Arthroplasty. 1993;8:611-616.
92. Kreder HJ, Davey JR. Total hip arthroplasty complicated by tuberculous infection. J Arthroplasty. 1996;11: 111-114.
93. Kreder H. J, Deyo R. A, Kopesell T, et al. Relationship between the volume of total hip replacements performed by providers and rates of postoperative complications in the state of Washington. J Bone Joint Surg. 1997;79-A:485-494.
94. Kuechle DK, Landon GC, Musher DM, et al. Elution of vancomycin daptomicin and amikacin from acrylic bone cement. Clin Orthop. 1991;264:302-308.
95. Kwong LM, Jasty M, Mulroy RD, et al. The histology of the radiolucent line. J Bone Joint Surg. 1992;74-B:67-73.
96. Lachievic PF, Rogers GD, Thomason JC, et al. Aspiration of the hip joint before revision total hip arthroplasty. Clinical and laboratory factors influencing attainment of a positive culture. J Bone Joint Surg. 1996;78-A:749-754.
97. Ladero Morales F, Fernández González J, Blanco Ortiz F, et al. Tratamiento de la artroplastia infectada de cadera. Estudio retrospectivo. Rev Ortop Traumatol. 1999;2:84-92.
98. Lai KA, Yang CY, Lin RM, et al. Cementless Reimplantation of Hydroxyapatite-coated Total Hips after periprosthetic infections. J Formos Med Assoc. 1996 Jun. 95(6). P 452-7.
99. Laurence M. Annotation. Ultra-clean air. J Bone Joint Surg. 1983;65-B(4):375-377.
100. Lawson KJ, Marks KE, Brems J, et al. Vancomycin vs tobramycin elution from polymethylmethacrylates. an in vitro study. Orthopedics. 1990;13:521-524.
101. Letts RM, Doerner E. Conversation in the operating theatre as a case of airborne bacterial contamination. J Bone Joint Surg. 1983;65-A:357-362.
102. Levin PD. The effectiveness of various antibiotics in methylmethacrylate. J Bone and Joint Surg. 1975 57-B:234.
103. Lewis K. Audit of Timing Antibiotic Prophylaxis in hip and knee arthroplasty. J R Coll Surg Edin. 1998 Oct. 43(5). P 339-40.
104. Lidwell OM. Clean air at operation and subsequent sepsis in the joint. Clin Orthop. 1986;211:91-102.
105. Lidwell OM, Lowbury EJ, Whyte W, et al. Effect of ultraclean air in operating rooms on deep sepsis in the joint after total hip or knee replacement. a randomised study. British Med J. 1982;285:10-14.
106. Lieberman JR, Callaway GH, Salvati EA, et al. Treatment of the infected total hip arthroplasty with a Two-stage reimplantation protocol. Clin Orthop. 1994; 301: 205-212.
107. Lindqvist C, Slatius P. Dental bacteremia. a neglected cause of arthroplasty infections?. Acta rthop Scandinavica. 1985;56:506-508.
108. Lonner JH, Desai P, Dicesre PE, et al. The reliability of analysis of intraoperative frozen sections for identifying active infection during revision hip or knee arthroplasty. J Bone Joint Surg. 1996;78-A:1553-1558.
109. Loty B, Postel M, Evrard J, et al. One-stage revision of infected total hip replacements with replacement of bone loss by allografts. Study of 90 cases of which 46 used bone allografts. Int Orthop. 1992; 16:330-338.
110. Lowell JD, Kundsinn RB, Schwartz CM, Pozin D. Ultraviolet radiation and reduction of deep wound infection following hip and knee arthroplasty. Ann New York Acad Sci. 1980; 353:285-293.
111. Lynch M, Esser MP, Shelley P, Wroblewski BM. Deep infection in Charnley low-friction arthroplasty. Comparison of plain and gentamicin-loaded cement. J Bone Joint Surg. 1987;69-B(3):355-360.
112. Lyons CW, Berquist H, Lyons JC, et al. Evaluation of radiographic findings in painful hip arthroplasties. Clin Orthop. 1985; 195:239-251.
113. MacAuley JP, Moore KD, Culpepper WJ, et al. Total hip arthroplasty with porous-coated prostheses fixed without cement in patients who are sixty-five years of age or older. J Bone Joint Surg. 1998;80-A:1648-1655.
114. MacDonald DJ, Fitzgerald RH, Ilstrup DM. Two-stage reconstruction of total hip arthroplasty because of infection. J. Bone and Joint Surg. 1989;71-A:828-834.
115. MacQueen M, Littlejohn A, Hughes SP. A comparison of systemic cefuroxime and cefuroximeloaded bone cement in the prevention of early infection after total joint replacement. Internat Orthop. 1987;11:241-243.
116. Maderazo EG, Judson S, Pasternak H. Late infections of total joint prostheses. A review and recommendations for prevention. Clin Orthop. 1988; 229:131-142.
117. Madey SM, Callaghan JJ, Olejniczak JP, et al. Charnley total hip arthroplasty with use of improved techniques of cementing. The results after a minimum of fifteen years follow-up. J. Bone Joint Surg. 1997;79-A:53-64.
118. Marotte JH, Lord GA, Blanchard JP, Guillaumon JL, et al. Infection rate in total hip arthroplasty as a function of air cleanliness and antibiotic prophylaxis. 10-year experience with 2384 cementless Lord Madreporic prostheses. J Arthroplasty. 1987;2:77-82.
119. Masri BA, Duncan CP, Beauchamp CP. Long-term Elution Of Antibiotics From Bonecement; an in vivo study using the prosthesis of antibiotic-loaded acrylic cement (PROSTA-LAC) SYSTEM. J Arthroplasty. 1998 Apr. 13(3). P 331-8.
120. Masterson EL, Masri BA, Duncan CP. Treatment of infection at the site of total hip replacement. En W. Dilworth Cannon (ed). Instructional Course Lectures Rosemont IL. American Academy of Orthopedic Surgeon. 1998;47:297-306.
121. Mauerhand DR, Nelson CL, Smith DL, Fitzgerald RH, et al. Prophylaxis against infection in total joint arthroplasty. One day of cefuroxime compared with three days with cefazolin. J Bone Joint Surg. 1994;76-A:39-45.
122. Menon TJ, Wroblewski BM. Charnley low-friction arthroplasty in patients with psoriasis. Clin Orthop. 1983;176:127-128.
123. Meter JJ, Polly DW, Brueckner RP, et al. Effect of intraoperative blood loss on serum level of cefazolin in patients managed with total hip arthroplasty. A prospective controlled study. J Bone Joint Surg. 1996;78-A:1201-1205.
124. Michelson JD, Lotke PA, Steinberg ME. Urinary-bladder management after total joint-

- replacement surgery. *New England J Med.* 1988; 319:321-326.
125. Migaud H, Chantelot C, Besson A, et al. The pathology of the joint tissues and its clinical relevance in prosthesis failure. *Clin Orthop.* 1976;117:221-240.
126. Mirra JM, Amstutz HC, Matos M, et al. The pathology of the joint tissues and its clinical relevance in prosthesis failure. *Clin Orthop.* 1976;117:221-240.
127. Mishriki SF, Law DJ, Jeffrey PJ. Factors affecting the incidence of postoperative wound infection. *J Hosp Infect.* 1990;16:223-230.
128. Mitchell NJ, Hunt S. Surgical face masks in modern operating rooms. A costly and unnecessary ritual? *J Hosp Infect.* 1991;16:223-230.
129. Moechel B, Huo MH, Salvati EA, Pellici PM. Total hip arthroplasty in patients with diabetes Mellitus. *J Arthroplasty.* 1993;8:279-284.
130. Morscher E, Babst R, Jenny H. Treatment of infected joint arthroplasty. *Int Orthop.* 1990;14:161-165.
131. Moylan JA, Fitzpatrick KT, Davenport KE. Reducing wound. Infections improved gown and drape barrier performance. *Arch Surg.* 1987;122:152-157.
132. Mulcahy DM, Fenelon GC, McInerney DP. Aspiration arthrography of the hip joint. its uses and limitations in revision hip surgery. *J Arthroplasty.* 1996;11:64-68.
133. Muñoz A, Ricart Y, Hernández HJ, et al. Gammagrafía con ^{99m}Tc-coloide de estaño en la valoración de la infección de los implantes ortopédicos. *AADE Ed J.* 1998. 17(3). P152-7.
134. Murria RP, Hanssen AD, Morrey DF. Attempted salvage of infected total hip arthroplasty. *Orthop. Trans.* 1993;16:672.
135. Nasser S, Lee YF, Amstutz HC. Direct exchange arthroplasty in 30 septic total hips without clinical failure. *Orthop Trans.* 1993; 16:672.
136. Naylor PT, Myrvik QN, Gristina AG. Antibiotic resistance of biomaterial-adherent coagulase-negative and coagulase-positive staphylococci. *Clin Orthop.* 1990; 261:126-133.
137. Nelson CL. Prevention of sepsis. *Clin Orthop.* 1987;222:66-72.
138. Nelson JP, Fitzgerald RH, Jaspers MT, Little JW. Editorial Prophylactic antimicrobial coverage in arthroplasty patients. *J Bone Joint Surg.* 1990;72-A:1.
139. Nelson JP, Glassburn AR, Talbott RD, McElhinney JP. Clean room operating rooms. *Clin Orthop.* 1973;96:179-187.
140. Nestor BJ, Hansen AD, Ferrer-González R, et al. The use of porous prostheses in delayed reconstruction of total hip replacements that have failed because of infection. *J Bone and Joint Surg.* 1994;76-A:349-359.
141. Nijhof MW, Oyen WJ, van Kampen A, et al. Evaluation of Infections of the Locomotor system with indium-111-labeled human IgG scintigraphy. *J Nucl Med.* 1997 Aug. 38(8). P 1300-5.
142. Nijhof MW, Oyen WJ, van Kampen A, et al. Hip and Knee arthroplasty Infection. In-111-IgG scintigraphy in 102 cases. *Acta Orthop Scand.* 1997 Aug. 68(4). P 332-6.
143. Niskanen RO, Korkala O, Pammo H. Serum C-reactive protein levels after total hip and knee arthroplasty. *J Bone Joint Surg.* 1996;78B:431-433.
144. Oga M, Arizono T, Sugioka Y. Inhibition of bacterial adhesion by tobramycin-impregnated PMMA bone cement. *Acta Orthop Scand.* 1993;64:273-276.
145. Oga M, Arizono T, Sugioka Y. Inhibition of bacterial adhesion by tobramycin-impregnated PMMA bone cement. *Acta Orthop Scand.* 1992;63:301-304.
146. Okafor B, MacLellan G. Postoperative Changes Of Erythrocyte Sedimentation Rate plasma viscosity and C-reactive protein levels after hip surgery. *Acta Orthop Belg.* 1998 Mar. 64(1). P 52-6.
147. O'Neil DA, Harris WH. Failed total hip replacement. Assessment by plane radiographs arthrotams and aspiration of the hip joint. *J Bone Joint Surg.* 1984; 66-A:540-546.
148. Oswald SG, Van Nostrand D, Savoir CG, et al. Three-phase bone scan and indium white blood cell scintigraphy following porous coated hip arthroplasty. a prospective study of the prosthetic tip. *J Nucl Med.* 1989;30:1321-1331.
149. Ovadia D, Luger E, Bickels J, et al. Efficacy Of Closed Wound Drainage After total joint arthroplasty. A prospective randomised study. *J Arthroplasty.* 1997 Apr. 12(3). P 317-21.
150. Oyen WJ, van Horn JR, Claessens RA, et al. Diagnosis of bone joint and joint prosthesis infections with In-111- labeled non-specific human immunoglobulin G scintigraphy. *Radiology.* 1992; 182:195-199.
151. Ozaki T, Yoshitaka T, Kunisada T, et al. Vancomycin-impregnated Polymethylmethacrylate Vedsas For Methicillin-resistant Staphylococcus aureus (MRSA) infection. report of two cases. *AADE Ed J.* 1998. 3(3). P163-8.
152. Pace TB, Jeray KJ, Latham JT Jr. Synovial Tissue Examination By Frozen Section as an indicator of infection in hip and knee arthroplasty in community hospitals. *J Arthroplasty.* 1997 Jan. 12(1). P 64-9.
153. Pazzaglia UE, Ghisellini F, Ceffa R, et al. Evaluation of reimplant total hip prostheses and resection arthroplasty. *Orthopedics.* 1988; 11:1141-1145.
154. Petty W. The effect of methylmethacrylate on chemotaxis of polymorphonuclear leukocyte. *J. Bone and Joint Surg.* 1978; 60-A:492.
155. Petty W. The effect of methylmethacrylate on bacterial phagocytosis and killing by human polymorphonuclear leukocytes. *J. Bone Joint Surg.* 1988; 70-A:536-539.
156. Petty W, Spanier S, Schuster JJ, Silverthorne C. The influence of skeletal implants on incidence of infection. Experiments in a canine model. *J Bone Joint Surg.* 1985;67-A:536-539.
157. Petty W, Spanier S, Schuster JJ, Silverthorne C. The influence of skeletal implants on incidence of infection. Experiments in a canine model. *J Bone Joint Surg.* 1985;67-A. 1236-1244.
158. Philips WC, Kattapuum S. Efficacy of preoperative hip aspiration performed in the radiology department. *Clin Orthop.* 1983;179:141-146.
159. Pos R, Thornhill TS, Ewald FC, Thomas WH, Batte NJ, Sedge CB. Factors influencing the incidence and outcome of infection following total hip arthroplasty. *Clin Orthop.* 1984;182:117-126.
160. Rapley R, Theophilus BD, Bevan IS, et al. Fundamentals of the polymerase chain reaction. A future in clinical diagnostics?. *Med Lab Sci.* 1992;49:119-128.
161. Raut VV, Siney PD, Wroblewski BN. One-stage revision of infected total hip replacements with discharging sinuses. *J. Bone and Joint Surg.* 1994;7-B:721-724.
162. Ritter MA, Eitzen H, Frencha ML, Hart JB. The operating room environment as affected by people and the surgical face mask. *Clin Orthop.* 1975;111:147-150.
163. Ritter MA, Faris PM, Keating EM. Urinary tract catheterisation protocols following total joint arthroplasty. *Orthopedics.* 1989;12:1085-1087.
164. Ritter MA, French MI, Eitzen HE, Gioe TJ. The antimicrobial effectiveness of operative-site preparative agents. A microbiological and clinical study. *J Bone Joint Surg.* 1980;62-A:826-828.
165. Roberts P, Walter AJ, MacMinn DJ. Diagnosing infection in hip replacements. The use of fin-needle aspiration and radiometric culture. *J Bone Joint Surg.* 1992;74-B:265-269.
166. Rodriguez JA, Ranawat CS, Maniar RN, et al. Incisional Cellulitis After Total Hip Replacement. *J Bone Surg Br.* 1998 Sep. 80(5). P876-8.
167. Rosenstein BD, Wilson FC, Funderburk CH. The use of bacitracin irrigation to prevent infection in postoperative wounds. An experimental study. *J Bone Joint Surg.* 1983;65-B(4):502-506.
168. Salvati EA, Chekofsky KM, Brause BD, et al. Reimplantation in infection. a twelve year experience. *Clin Orthop.* 1982;170:62.
169. Salvati EA, Robinson RP, Zeno SM, et al. Infections rate after 3175 total hip and total knee replacement performed with and without a horizontal unidirectional filtered air-flow system. *J Bone Joint Surg.* 1982;64-A:525-535.
170. Sanders R, Fortin P, Ross E, Helfet D. Outer gloves in orthopaedic procedures. Cloth compared with latex. *J Bone Joint Surg.* 1990;72-A:914-917.
171. Sanzen L, Carlsson AS. The diagnostic value of C-reactive protein in infected total hip arthroplasties. *J Bone Joint Surg.* 1989;71-B:638-641.
172. Sanzen L, Sundberg M. Periprosthetic Low-grade Hip Infections. Erythrocyte Sedimentation rate and C-reactive protein in 23 cases. *Acta Orthop Scand.* 1997 Oct. 68(5). P 461-5.
173. Schmalzried TP, Amstutz HC, Au MK, Dorey F. J. Incidence of deep sepsis in total hip arthroplasty. *J Arthroplasty.* 1992;280:200-207.
174. Schmidt RM, Rosenkranz HS. Antimicrobial activity of local anesthetics. Lidocaine and procaine. *J Infect Dis.* 1970;11:597-607.
175. Schmitt S, Weyand F. Correlation Between Postoperative Duration Of Redon drainage and wound healing. A study of 150 patients with total endoprosthetic hip replacement. *Unfallchirurgie.* 1997 Oct. 23(5). P 205-9.
176. Schutzer SF, Harris WH. Deep-wound infection after total hip replacement after contemporary aseptic conditions. *J Bone Joint Surg.* 1988; 70-A:724-737.
177. Serafini AN, Garty L, Vargas-Cuba R, et al. Clinical evaluation of scintigraphic method for diagnosis of inflammations/infections using indium-111-labeled nonspecific human IgG. *J Nucl Med.* 1991;32:2227-2232.
178. Sharp WV, Belden TA, King PH, et al. Suture resistance to infection. *Surgery.* 1982;91:61.

179. Shaw JA, Bordner MA, Hamory BH. Efficacy of The Steri-Shield filtered Exhaust helmet in limiting bacterial counts in the operating room during total joint arthroplasty. *J Arthroplasty*. 1996 Jun. 11(4). P 469-73.
180. Smith SW, Estok SM, Harris WH. Total hip arthroplasty with use of second-generation cementing techniques. An eighteen-year-average follow-up study. *J Bone Joint Surg*. 1998;80-A:1632-1640.
181. Smith TK. Nutricion. Its relationship to orthopedic infections. *Orthop Clin North America*. 1991;22:373-377.
182. Spangehl MJ, Younger ASE, Masri BA, Duncan CP. Diagnosis of infection following Total Hip Arthroplasty. Instructional Course Lecture. *J. Bone and Joint Surg*. Oct. 1997;79-A. 1578-1588.
183. Spinner RJ, Sexton DJ, Goldner RD, et al. Periprosthetic infections due to *Mycobacterium tuberculosis* in patients with no prior history of tuberculosis. *J Arthroplasty*. 1995;11:217-222.
184. Strange-Vognsen NH, Klareskov B. Bacteriologic contamination of suction tips during hip arthroplasty. *Acta Orthop Scandinavica*. 1988;59:410-411.
185. Sutton PM, Greenlee T, Howell FR. The proective effect of a cut-resistant glove liner. A prospective randomised trial. *J Bone Joint Surg*. 1998; 80-B:411-413.
186. Taylor GJS, Leeming JP, Bannister GC. Effect of antiseptics ultraviolet light and lavage on airborne bacteria in a model wound. *J Bone Joint Surg*. 1993;75-B(5):724-730.
187. Tehranzadeh J, Gubernik I, Blaha D. Prospective study of sequential technetium-99m phosphate and gallium imaging in painful hip prostheses) comparison of diagnostic modalities). *Clin Nucl Med*. 1998;13:229-236.
188. Thoren B, Wigren A. Erythrocyte sedimentation rate in infection of total hip replacements. *Orthopedics*. 1991;14:495-497.
189. Tompkins GS, Jacobs JJ, Kull LR, et al. Primary total hip arthroplasty with a porous coated acetabular Component. Seven-to-ten-years results. *J Bone Joint Surg*. 1997;79-A:169-176-1205.
190. Trippel SB. Current concepts review. Antibiotic-impregnated cement in total joint arthroplasty. *J Bone Joint Surg*. 1986;68-A:1297-1302.
191. Tsukayama D, Estrada R, and Gustilo R. Infection after Total Hip Arthroplasty. A study of the treatment of one hundred and six infections. *J. Bone and Joint Surg*. Apr. 1996; 78-A:512-523.
192. Tunevall TG. Postoperative wound infections and surgical face mask. A controlled study. *World J Surg*. 1991;15:383-387.
193. Tunney MM, Patrick S, Gorman SP. Replacements. A currently underestimated problem. *J Bone Joint Surg Br*. 1998 Jul. 80(4). P 568-72.
194. Ure KJ, Amstutz HC, Nasser S, et al. Direct-exchange arthroplasty for the treatment of infection after total hip replacement. An average ten-year follow-up. *J Bone Joint Surg*. 1998;80-A:961-968.
195. Wahl MJ. Myths of dental-induced prosthetic joint infections. *Clin Infect Dis*. 1995;20:1420-1425.
196. Wang JW, Chen CE. Reimplantation of infected hip arthroplasties using bone allografts. *Clin Orthop*. 1997 Feb. (335). P 202-10.
197. Wegener WA, Alavi A. Diagnostic imaging of musculoskeletal infection. Roentgenography; gallium indium-labeled white blood cell gammaglobulin bone scintigraphy and MRI. *Orthop Clin North Am*. 1991;22:401-418.
198. Weis AP, Krackow KA. Persistent wound drainage after primary total knee arthroplasty. *J Arthroplasty* 8:285-289.
199. Wellman N, Fortum SM, LcLeod BR. Bacterial biofilms and the bioelectric effect. *Antimicrob Agents Chemother*. 1996;40:2012-2014.
200. Whyte W, Bailey PV, Hamblen DL, et al. A bacteriologically occlusive clothing system for use in the operating room. *J Bone Joint Surg*. 1983; 65-B(4):502-506.
201. White J, Kelly M, Dunsmuir R. C-reactive Protein Level After Total Hip and total knee replacement. *J Bone Joint Surg Br*. 1998 Sep. 80(5). P 909-11.
202. Widmer AF, Gaechter A, Oschsner PE. Antimicrobial treatment of orthopedic implant-related infections with rifampicin combinations. *Lin Infect Dis*. 1992; 14:1251-1253.
203. Wilkins J, Patzakis MJ. Peripheral Teflon catheters. Potential source for bacterial contamination of orthopedic implants?. *Clin Orthop*. 1990;254:251-254.
204. Wilson MG, Dorr LD. Reimplantacion of infected total hip arthroplasties in absence of antibiotic cement. *J Arthroplasty*. 1989;4:263-269.