NOTA CLÍNICA

Gac Med Bilbao. 2025;122(3):133-137

Testículo ectópico pubo-peneano: anomalía poco frecuente en niños

Sánchez-Sierra Luis Enrique[a], Tomé Enrique[b], Nakahara Saori[c], Ochoa Tebni[d]

(a) Posgrado en Cirugía Pediátrica, Universidad Nacional Autónoma de Honduras.
(b) Servicio de Cirugía Pediátrica, Hospital Escuela, Tegucigalpa, Honduras.
(c) Universidad de Tokio. Departamento de Cirugía Pediátrica. Tokio, Japón.
(d) Servicio de Cirugía Pediátrica, Hospital Escuela, Tegucigalpa, Honduras. Universidad Nacional Autónoma de Honduras. Honduras.

Recibido el 18 de mayo de 2025; aceptado el 9 de septiembre de 2025

DOI: https://doi.org/10.64246/0594gmb

Resumen:
El testículo ectópico se produce por trastornos embriológicos de la gónada masculina, seguida de una migración aberrante durante el descenso testicular en la fase inguino escrotal. Se presenta el caso de un masculino de 18 meses de edad con antecedentes de testículo ectópico izquierdo. A la exploración física se encontró el escroto izquierdo hipoplásico y presencia de una masa en la base del dorso del pene. Se realizó orquidopexia inguino escrotal abierta, liberando el gubernáculo y se identificó características benignas del testículo. El testículo ectópico no tiene posibilidad de descender espontáneamente, por lo tanto, se requiere un diagnóstico temprano para ofrecer un tratamiento oportuno y evitar complicaciones.
© 2025 Academia de Ciencias Médicas de Bilbao. Todos los derechos reservados.

PALABRAS CLAVE

Testículo ectópico.
Testículo pubo peneano.
Testículo no descendido.

Pubo-penear barrabil ektopikoa: umeetan gutxitan gertatzen den anomalia

Laburpena:
Barrabil ektopikoa gonada maskulinoaren nahaste enbriologikoen ondorioz sortzen da, eta ondoren migrazio aberrantea gertatzen da izter eskrotalaren fasean barrabilak jaisten diren bitartean. Ezker barrabileko aurrekariak dituen 18 hilabeteko gizonezko baten kasua aurkezten da. Miaketa fisikoan ezkerreko eskrotoan hipoplasikoa aurkitu zuten, eta masa bat zakilaren atzealdean. Orkestridopexia inguino eskrotal irekia egin zen, gobernua askatuz eta barrabilaren ezaugarri onberak identifikatuz. Barrabil ektopikoak ez du berez jaisteko aukerarik; beraz, diagnostiko goiztiarra behar da tratamendu egokia eskaintzeko eta konplikazioak saihesteko.
© 2025 Academia de Ciencias Médicas de Bilbao. Eskubide guztiak gordeta.

GILTZA-HITZAK

Barrabil ektopikoa.
Pubo peneano barrabilak.
Barrabila jaitsi gabe.

Autor para correspondencia: luensasi90@gmail.com (Sánchez-Sierra, Luis Enrique).
© 2025 Academia de Ciencias Médicas de Bilbao. Todos los derechos reservados.

KEYWORDS

Ectopic testis.
Pubo-penile testis.
Undescended testis.

Pubo-penile Testicular Ectopia: A rare anomaly in children

Abstract:
The ectopic testis is caused by embryological disorders of the male gonad, followed by aberrant migration during testicular descent in the inguinoscrotal phase. We present the case of an 18-month-old male with a history of left ectopic testicle. Physical examination revealed a hypoplastic left scrotum and the presence of a mass at the base of the dorsum of the penis. Open inguinoscrotal orchidopexy was performed, releasing the gubernaculum, and benign features of the testicle were identified. The ectopic testicle has no chance of descending spontaneously, therefore, early diagnosis is required to offer timely treatment and avoid complications.
© 2025 Academia de Ciencias Médicas de Bilbao. All rights reserved.

Introducción

Testículo no descendido (TND) es el resultado de un defecto mecánico que impide el descenso fisiológico de uno o ambos testículos hasta escroto, se pueden clasificar en TND palpable o no palpable; TND congénito o adquirido; TND sindrómico o no sindrómico, o pueden ser ectópicos[1].

Testículo ectópico ocurre por una alteración en el desarrollo embriológico de las gónadas masculinas, donde el testículo no sigue el trayecto normal y tiene una migración aberrante durante su fase inguino-escrotal del descenso testicular hacia el escroto. El testículo ectópico pubo peneano se encuentra en el dorso de la base del pene, cerca del hueso púbico[2].

La incidencia del TND, es de 1 a 4,6% en los recién nacidos a término y de 1 a 45% en los recién nacidos pretérmino[3]. El descenso testicular postnatal ocurre en el 50% de los casos durante los primeros tres meses de vida. El testículo ectópico es poco frecuente siendo la localización pubopeneana la más rara[4].

Presentamos el caso de un lactante con un testículo ectópico izquierdo pubopeneano, destacando el abordaje quirúrgico realizado, dado el escaso número de pacientes reportados en la literatura.

Presentación de caso

Paciente masculino de 18 meses de edad, procedente de una zona rural de Honduras, presentó antecedente de ausencia de testículo izquierdo en escroto y presencia del testículo derecho en saco escrotal. El paciente nació vía parto, fue embarazo a término y con peso adecuado al nacer.

Al examen físico de los genitales se encontró el escroto derecho con tamaño adecuado para su edad y con presencia del testículo, el escroto izquierdo estaba hipoplásico en comparación con el contralateral y con ausencia del testículo. Se evaluó el pene con forma y tamaño adecuado para su edad pero se identificó una masa en la base del dorso del pene. La masa era móvil con desplazamiento hasta el anillo inguinal superficial ipsilateral, redondeada, bordes definidos, no dolorosa. (Fig. 1) compatible con el testículo izquierdo en una localización ectópica.

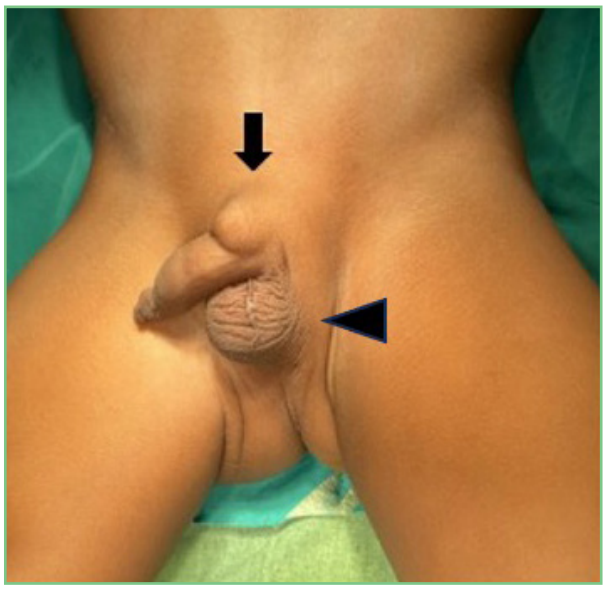

Figura 1. La flecha muestra el testículo ectópico izquierdo no descendido en posición pubopeneana. La punta de flecha indica la bolsa escrotal hipoplásica.

Se realizó una orquidopexia inguino escrotal izquierda, el testículo izquierdo con localización pubopeneana tenía un tamaño de 15 x 15 mm, con una relación de tamaño 1:1 en comparación con el testículo derecho, presentó un aspecto macroscópico dentro de parámetros normales y consistencia adecuada. Se realizó una incisión transversal de 2,0 cm de longitud en piel de la región inguinal izquierda, luego se realizó disección de las fascias de Camper y Scarpa exponiendo lateralmente la fascia del músculo oblicuo externo al ligamento inguinal, luego se identificó el anillo in-

guinal superficial. El testículo se identificó dentro de su túnica vaginal en posición pubopeneana, con el gubernáculo insertado en la base del dorso del pene (Fig. 2.A). Se disecaron las fibras del músculo cremáster y la inserción del gubernáculo, (Fig. 2.B) se liberó el testículo de su posición ectópica, se preservó su vascularidad y los conductos deferentes. Se realizó una incisión transversal en el escroto izquierdo y se disecó la neobolsa de dartos, después el testículo se descendió hasta el escroto (Fig. 3.A). Se realizó cierre de la incisión inguinal con sutura intradérmica y la incisión escrotal con sutura interrumpida invertida (Fig. 3.B). El paciente tuvo una recuperación satisfactoria y fue seguido vía telemedicina un mes después de la cirugía, con resultados positivos.

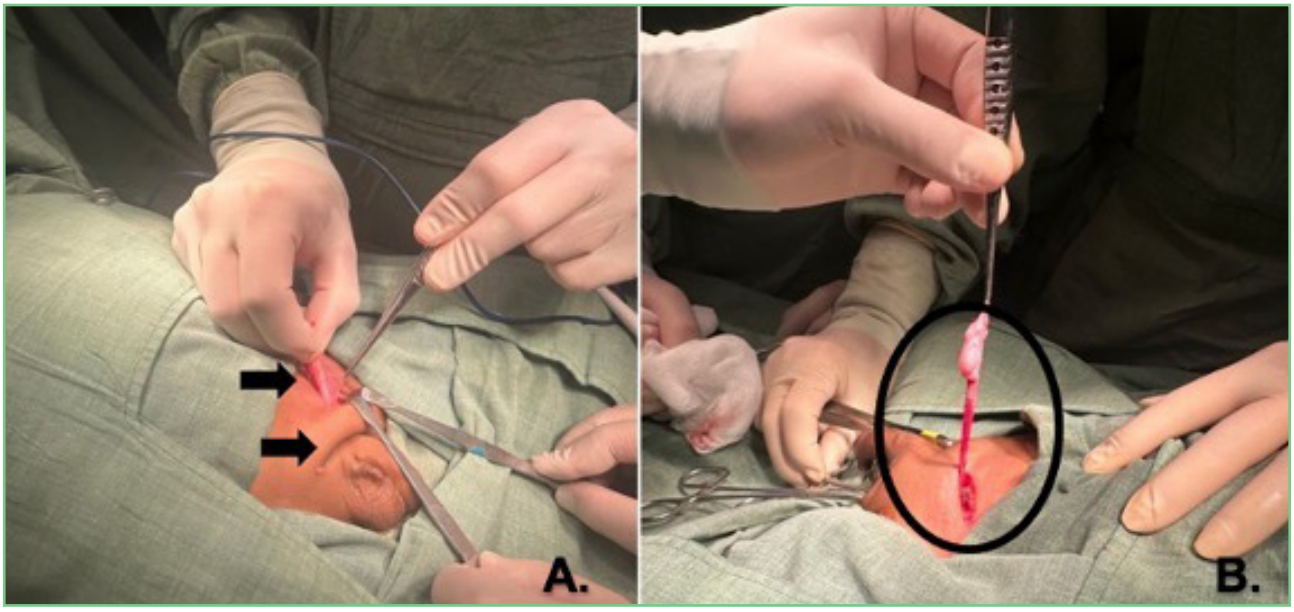

Figura 2.A. El testículo cubierto por la túnica vaginal, con fijación del gubernáculo en la base dorsal del pene y el hueso púbico.
Figura 2.B. Longitud adecuada del cordón espermático en relación con el canal inguinal.

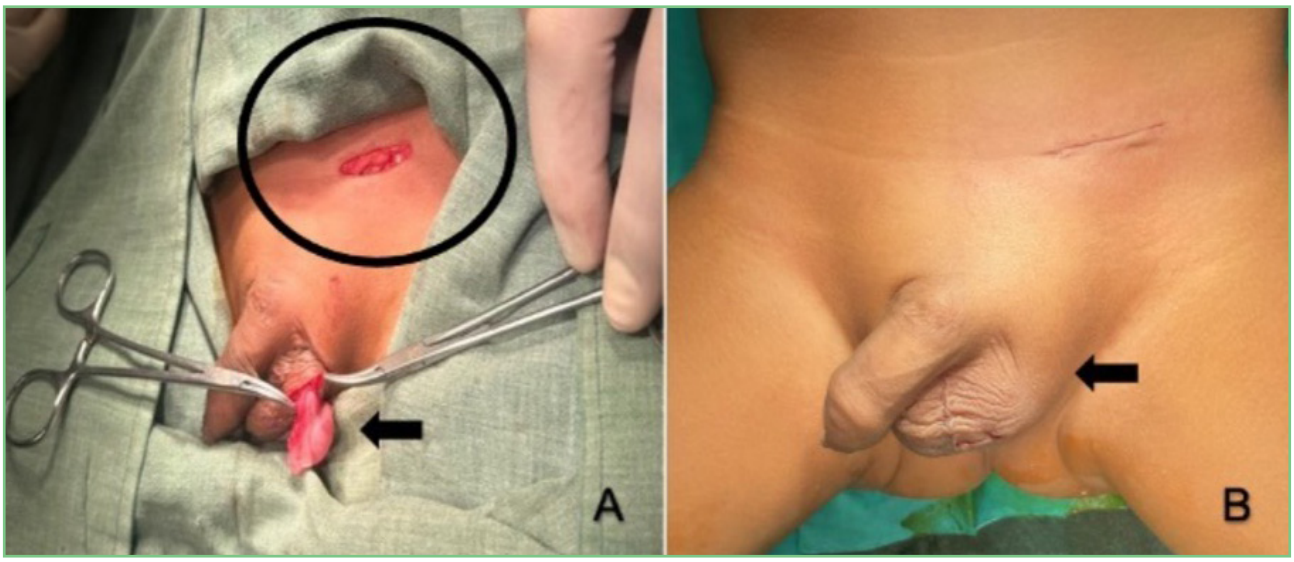

Figura 3.A. El círculo muestra la incisión inguinal. La flecha indica la disección de la neobolsa de dartos con el descenso del testículo hacia el escroto sin tensión.
Figura 3.B. Imagen postoperatoria que muestra el testículo izquierdo en el escroto.

Discusión

El testículo ectópico fue descrito por primera vez en 1888 por Popow, posteriormente en 1897 Poupart proporcionó una revisión más extensa y en 1943 solo seis casos habían sido reportados en la literatura médica mundial[5]. Los principales sitios de localización ectópica del testículo incluyen la región femoral, perineal, transversa, pubopeneano y contralateral. La localización pubopeneana es la menos frecuente, con una incidencia de 0,6% a nivel mundial[6]. Actualmente, solo se han diagnosticado y publicado un pequeño número de casos en niños.

La etiopatogenia del testículo ectópico tiene varias teorías para explicar un descenso anormal durante la fase inguino escrotal, estas incluyen anormalidades del gubernáculo, defectos del nervio genitofemoral, factores del epidídimo, obstrucción mecánica, disminución de la presión intraabdominal, crecimiento asimétrico de las estructuras del cordón espermático en comparación con el canal inguinal y alteraciones hormonales[7], como niveles de testosterona, andrógenos y péptido relacionado con el gen de la calcitonina. El nervio genitofemoral cumple una función en la tracción y orientación del gubernáculo; y el sitio del testículo ectópico está determinado por la fuerza de tracción del gubernáculo[2,8]. En este caso se consideró que la causa más probable fue la anomalía en la inserción del gubernáculo, ya que este último se encontró fijado en la base del dorso del pene, esto pudo ser secundario a una obstrucción mecánica a nivel del escroto, y provocó desviación del testículo durante el descenso.

El diagnóstico del testículo ectópico pubopeneano es durante la exploración física, la mejor posición para evaluar el paciente es decúbito supino con los muslos abducidos para reducir el reflejo cremastérico, el paciente debe estar cómodo, sin ropa interior y la sala de evaluación debe estar cálida[8]. La ecografía puede ser utilizada para confirmar el diagnóstico y localizar el testículo si no es palpable[6], especialmente en niños con obesidad o testículo intrabadominal, también permite comparar el tamaño y la ecogenicidad de ambos testículos[9]. En este paciente el diagnóstico fue clínico y se realizó una ecografía para evaluar el tamaño testicular y su ecogenicidad.

El testículo ectópico no puede descender espontáneamente a la posición correcta, por lo tanto, requiere intervención quirúrgica como tratamiento definitivo[3]. Considerando que era un testículo ectópico palpable y con buen tamaño se decidió realizar una orquidopexia abierta a través de una incisión transversa inguinal izquierda, para después descender el testículo por medio de una incisión escrotal ipsilateral sin tensión. Este abordaje permitió la disección del gubernáculo, el testículo y el cordón espermático sin dificultad, preservando la integridad de las estructuras. Durante los dos meses de seguimiento postoperatorio, el paciente mostró buena evolución, con el testículo en el escroto, sin dolor y de tamaño adecuado; se logró una orquidopexia oportuno según la edad del paciente para preservar las funciones hormonales y la viabilidad de las células germinales y de Sertoli.

Los testículos ectópicos pubopeneanos tienen buen pronóstico a largo plazo porque no presentan lesiones histológicas. La edad recomendada para la orquidopexia es antes de los 18 meses de edad, ya que esto asegura una mayor probabilidad de preservar un número adecuado de células germinales y células de Sertoli, mantener un diámetro adecuado de los conductos seminíferos, promover una mayor proporción de epitelio tubular intersticial y prevenir la fibrosis intersticial[10]. Este paciente fue intervenido quirúrgicamente a los 18 meses de edad, que se encuentra en el límite máximo de la edad recomendada.

El testículo ectópico pubopeneano es una condición poco frecuente y su diagnóstico es clínico. Por lo tanto, es importante considerar esta patología como un diagnóstico diferencial en los casos de niños con TND y la presencia de masas en los sitios anatómicos que sugieren un testículo ectópico, para permitir el diagnóstico temprano y el tratamiento oportuno.

Financiación

Sin financiación.

Agradecimientos

A todo el personal médico que se vio involucrado en la captación de este paciente, así como en su evaluación y durante la ejecución de la intervención quirúrgica.

Conflictos de intereses

Los autores declaramos no tener ningún tipo de conflicto de intereses.

Bibliografía

1. Hutson JM, Thorup JM, Beasley SW. Classification and causes of undescended testicles in humans. In: Descent of the Testis. Springer, Cham. 2016: 45-67. doi: 10.1007/978-3-319-25910-9_4.
2. Punwani VV, Wong JS, Lai CYH, et al. Testicular ectopia: Why does it happen and what do we do? J Ped Surg. 2017 Nov;52(11):1842–7. doi: 10.1016/j.jpedsurg.2016.12.009.
3. Radmayr C, Bogaert G, Bujons A, et al. European Association of Urology Guidelines on Paedriatic Urology. European Society for Paediatric Urology. Management of undescended testes. 2024 April; 3:14-9. doi: 10.1016/j.eururo.2024.03.025.
4. Nataraja RM, Yeap E, Healy CJ, et al. Presence of viable germ cells in the remains of testicular regression syndrome: is routine excision indicated? A systematic review. Pediatr Surg Int. 2018 Mar; 34(3): 353-61. doi: 10.1007/s00383-017-4206-0.
5. Collins CD. Two cases of pubopenile testis. Br Med J. 1959 Aug 22;2(5146):225. doi: 10.1136/bmj.2.5146.225.
6. Jain N, Ratan SK. Ectopic Testis, Pubo-Penile: A Rare Entity. Asian J. Pediatr. Res. 2023 Sep;13(3):52-5. doi: 10.9734/ajpr/2023/v13i3279.

7. Appiah AA, Azorliade R, Amoah G, et al. Penile Ectopic Testis: An Uncommon Cause of an Empty Scrotum. J. Adv. Med. Med. Res. 2014 Oct;5(7):962-5. doi: 10.9734/BJMMR/2015/13805.
8. Mau EE, Leonard MP. Practical approach to evaluating testicular status in infants and children. Can Fam Physician. 2017 Jun; 63(6): 432-5. doi: pmc.ncbi.nlm.nih.gov/articles/PMC5471079/.
9. Cabrera Johnson MR. Testicular ectopy in children. Rev. Chil. Urol. 2011;76(2):139-44. doi: bvsalud.org/portal/resource/en/lil-658270.
10. Gates RL, Shelton J, Diefenbach KA. et al. Management of the undescended testis in children: An American Pediatric Surgical Association Outcomes and Evidence Based Practice Committee Systematic Review. J. Ped. Surg. 2022 Jul; 57(7): 1293-308. doi: 10.1016/j.jpedsurg.2022.01.003.