NOTA CLÍNICA

Gac Med Bilbao. 2025;122(3):129-132

Granulomatosis con poliangeítis pulmonar bilateral (enfermedad de Wegener) con estudio de autoinmunidad negativo

Merino-Chaves Jesús[a], Orokieta-Rincón Oihane[a], Varona-Peinador Mercedes[a], Franco-Vicario Ricardo[b]

(a) Servicio Vasco de Salud-Osakidetza. Organización Sanitaria Integrada Bilbao-Basurto. Hospital Universitario Basurto. Servicio de Urgencias. Bilbao, España.
(b) Servicio Vasco de Salud-Osakidetza. Organización Sanitaria Integrada Bilbao-Basurto. Hospital Universitario Basurto. Servicio de Medicina Interna. Bilbao, España.

Recibido el 12 de mayo de 2025; aceptado el 24 de junio de 2025

DOI: https://doi.org/10.64246/0579gmb

Resumen:
La granulomatosis con poliangeítis (enfermedad de Wegener) es una enfermedad sistémica autoinmune que frecuentemente supone un reto diagnóstico para el médico de urgencias.
Se presenta el caso de un hombre de 65 años, con antecedente de vasculopatía, que consulta en Urgencias por esputos hemoptoicos y tras realización de broncoscopia preferente precisa ingreso hospitalario, falleciendo a las pocas semanas. Se decidió, de acuerdo con la familia, realizar autopsia clínica.
© 2025 Academia de Ciencias Médicas de Bilbao. Todos los derechos reservados.

PALABRAS CLAVE

Granulomatosis.
Poliangeítis.
Wegener.
Autoinmunidad.
Negativo.

Autoinmunitate azterketa negatiboa duen biriki bietako granulomatosia poliangeitisarekin (Wegener gaixotasuna)

Laburpena:
Granulomatosia poliangeitisarekin (Wegener gaixotasuna), larrialdietako medikuarentzat sarritan, erronka diagnostikoa den gaixotasun sistemiko autoinmunea da. Ondoren, baskulopatia aurrekaria duen 65 urteko gizonaren kasua aurkezten da, larrialdietara esputo hemoptoikoak direla eta datorrena, bronkoskopia egin eta gero ospitatean ingresatuta geratu behar dena, aste gutxiren buruan zenduz. Familiarekin batera, autopsia klinikoa egitea erabaki zen.
© 2025 Academia de Ciencias Médicas de Bilbao. Eskubide guztiak gordeta.

GILTZA-HITZAK

Granulomatosia
Poliangeitisa.
Wegener.
Autoinmunitatea.
Negatiboa.

Autor para correspondencia: tmc10911@hotmail.es (Merino-Chaves Jesús).
© 2025 Academia de Ciencias Médicas de Bilbao. Todos los derechos reservados.

KEYWORDS

Granulomatosis.
Polyangiitis.
Wegener.
Autoinmunity.
Negative.

Bilateral pulmonary granulomatosis with polyangiitis (Wegener´s disease) with negative autoimmunity study

Abstract:
Granulomatosis with polyangiitis (Wegener's disease) is a systemic autoimmune disease that often implies a diagnostic challenge to the emergency physician.
We report the case of a 65 year-old man, with a history of vascular disease, who was admitted in the emergency room due to hemoptoic sputum and after preferential bronchoscopy, required hospitalization, dying a few weeks later. It was decided, in agreement with the family, to perform a clinical autopsy.
© 2025 Academia de Ciencias Médicas de Bilbao. All rights reserved.

Caso clínico

Se presenta el caso de un hombre de 65 años con antecedentes de hipertensión arterial y dislipemia en tratamiento farmacológico, hemicolectomía derecha laparoscópica por adenocarcinoma intestinal de bajo grado y severa vasculopatía con 2 intervenciones quirúrgicas (Bypass femoropoplíteo y Bypass aortobifemoral), además de amputación de 3er dedo de pie derecho. Nunca fumador ni bebedor.

En su primera consulta en Urgencias refería cuadro de unas 3 semanas de tos no productiva al inicio y posteriormente con esputos hemoptoicos, sin fiebre, sin disnea, sin clínica de ángor y sin síndrome constitucional asociado. Se le realizó electrocardiograma y radiografía de tórax que fueron normales y analítica que únicamente mostraba mínima elevación de proteína C reactiva (PCR) de 24 mg/L y leve anemia de 13.2 g/dL, sin presentar alteraciones en resto de parámetros, incluida la coagulación. Fue dado de alta pendiente de recoger esputo y con consulta preferente con Respiratorio, en la que se solicitó tomografía axial computarizada (TAC) de tórax que evidenciaba lesiones hemorrágicas bilaterales que planteaban el diagnóstico diferencial entre infección atípica y metástasis hemorrágicas (Fig. 1,2). Antes de la siguiente cita con neumología consultó con su médico de atención primaria por persistencia de tos, y al revisar el resultado de la prueba de imagen, solicitó una broncoscopia precoz que fue realizada a las 72 horas tras la cual precisó ingreso hospitalario ya que se objetivaron restos de sangre fresca en el árbol bronquial y un coágulo organizado en lóbulo inferior izquierdo con tenue sangrado que persistió tras ser aspirado.

Ante la persistencia de episodios de hemoptisis no amenazante, se repitió nueva broncoscopia en la que se objetivó sangrado nasal posterior y sangrado activo en ambos lóbulos inferiores. Además, durante la exploración se registraron rachas intermitentes de taquicardia auricular multifocal. El estudio anatomopatológico fue negativo y se aislaron en las muestras obtenidas *Aspergillus* y *Cándida*.

Tras mantenerse estable durante 48 horas presentó empeoramiento de los sangrados con disnea, fiebre e inestabilidad hemodinámica por lo que se realizó intubación orotraqueal sin incidencias, quedando ingresado a cargo del servicio de reanimación. El angioTAC puso de manifiesto el empeoramiento del componente de hemorragia alveolar pulmonar bilateral y lesiones pseudonodulares (Fig. 3,4).

En ese momento el tratamiento activo consistía en antibioterapia con meropenem, levofloxacino, teicoplanina, antifúngico (voriconazol), tratamiento corticoideo, diurético y ácido tranexámico.

Fue valorado por Reumatología, que solicitó estudio completo de autoinmunidad, con resultado negativo en 2 ocasiones; incluyendo anticuerpos antinucleares (ANA), anticuerpos anti citoplasma del neutrófilo (ANCA), síndrome antifosfolípido (SAF) y factor reumatoide (FR) entre otras pruebas. Dada la ausencia de clínica sistémica y negatividad de estudio de autoinmunidad descartaron enfermedades autoinmunes o vasculitis sistémicas, recomendando centrar el estudio en los hallazgos radiológicos para descartar otros orígenes (tumoral, infeccioso…).

Se realizó arteriografía selectiva bronquial y embolización de todas las arterias bronquiales hasta lograr el cierre de las mismas. Tras el procedimiento cede el sangrado y la evolución fue favorable, siendo extubado 72 horas después, precisando oxígeno a alto flujo al inicio, consiguiendo desescalar oxigenoterapia hasta gafas nasales a 3 litros. Precisó transfusión de hemoderivados (concentrados de hematíes, plaquetas, fibrinógeno, y complejo protrombínico).

Tras reingresar en planta de Respiratorio comenzó de nuevo con sangrados activos pulmonares y empeoramiento del estado general, presentando una tórpida evolución los días posteriores, falleciendo finalmente. A lo largo del ingreso fue preciso transfundir 26 concentrados de hematíes.

Se decidió, junto con la familia, realizar autopsia clínica. El resultado fue granulomatosis con poliangeítis pulmonar bilateral (enfermedad de Wegener) con cambios de hemorragia intraalveolar difusa severa, bronconeumonía pulmonar bilateral, síndrome de distress respiratorio del adulto y pleuritis fibrinoide.

Discusión

La granulomatosis con poliangeitis (enfermedad de Wegener) es una enfermedad sistémica autoinmune, caracterizada por una vasculitis que afecta a pequeño vaso, predominantemente de tracto respiratorio superior e inferior, acompañado frecuentemente de afectación renal[1,2]. La mayoría de los pacientes tienen afectación de vías aéreas superiores e inferiores y los hallazgos radiográficos más frecuentes son nódulos o masas bilaterales múltiples[2,3,6,7]. El diagnóstico se realiza en base a criterios clínicos, test de laboratorio, pruebas de imagen e histología. Los ANCA suelen ser positivos en la mayoría de los casos[1], aunque su ausencia no descarta la enfermedad, y no se recomienda que el diagnóstico se sustente principalmente en la positividad de los mismos[3]. El diagnóstico definitivo se establece por la demostración histopatológica de vasculitis necrosante y la presencia de granulomas en las biopsias/necropsias de las lesiones pulmonares o renales[4]. La causa más frecuente de ingreso en UCI y reanimación es la insuficiencia respiratoria aguda secundaria a hemorragia alveolar difusa o neumonía. La afectación renal exclusiva no es habitual[8] y suele dificultar el diagnóstico temprano, lo que demora el inicio del tratamiento que consiste principalmente en inmunosupresores (ciclofosfamida, azatioprina, metotrexato, etc.), terapias biológicas y corticoides[5], además de seguimiento a largo plazo por las frecuentes recaídas[1].

La variabilidad en la sintomatología de la granulomatosis con poliangeítis puede suponer que, a menudo su diagnóstico se demore. La sospecha debe establecerse por la clínica, la exploración, las pruebas de imagen y las pruebas de laboratorio, integrando los resultados de las mismas, sin que cada uno de ellos por separado tenga más peso que el conjunto. En este caso, los resultados negativos del estudio de autoinmunidad, supusieron el descarte de la vasculitis como causante de la hemorragia pulmonar.

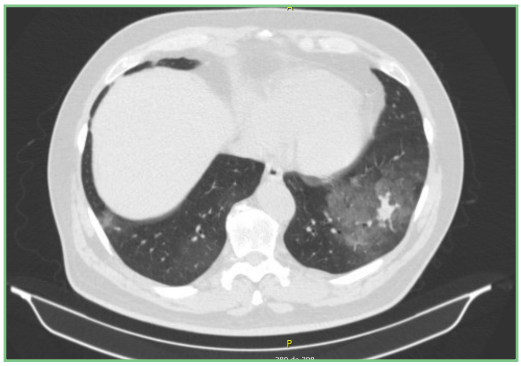

Figura 1. Lesiones hemorrágicas pulmonares bilaterales que plantea diagnóstico diferencial entre infecciones atípicas (hongos, microbacterias...) y metástasis hemorrágicas.

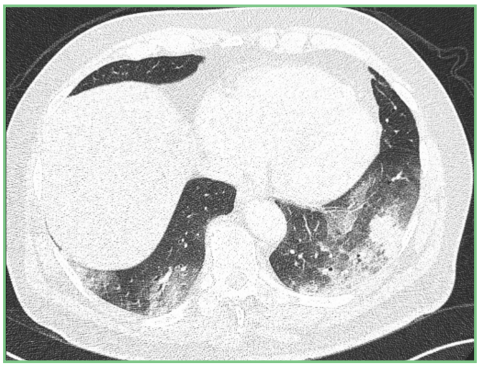

Figura 2. Áreas de consolidación con halo en vidrio deslustrado sugestivas de focos de hemorragia alveolar.

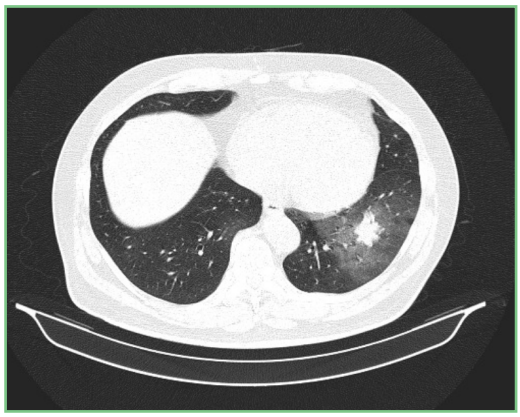

Figura 3. Nódulos / consolidaciones pseudonodulares, con extenso halo en vidrio deslustrado, sugestivo de hemorragia perilesional. La lesión de mayor tamaño es de aproximadamente 3 cm en el LII, con moderado componente de hemorragia perilesional.

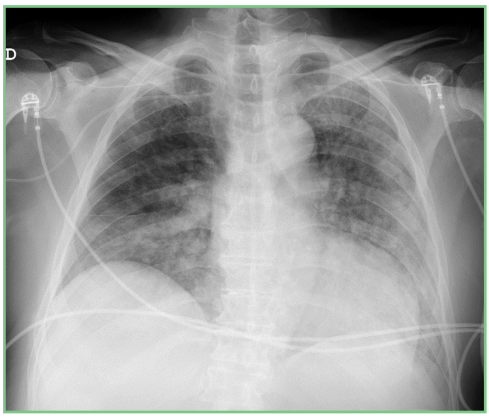

Figura 4. Imagen intersticial bilateral con imágenes pseudonodulares.

Bibliografía

1. Nieto, VLH., Molina, CDC., Illescas, JAV., & Diaz, JLC. Enfermedad de Wegener diagnóstico y tratamiento. Recimundo. 2020. 4, 399-410.
2. De Guevara, DL., Cerda, F., Carreño, MA., Piottante, A., & Bitar, P. Update in the study of Granulomatosis with polyangiitis (Wegener's granulomatosis). Revista chilena de radiología. 2019. 25, 26-34.
3. Gómez-Gómez, A., Martínez-Martínez, MU., Cuevas-Orta, E., Bernal-Blanco, JM., Cervantes-Ramírez, D., Martínez-Martínez, R., & Abud-Mendoza, C. Pulmonary manifestations of granulomatosis with polyangiitis. Reumatología Clínica. 2014., 10, 288-293.
4. Álvarez Herrera, T., Santana Matheu, G., & Placeres Hernández, JF. Enfermedad de Wegener o granulomatosis con poliangeítis. Presentación de un caso. Revista Médica Electrónica. 2018. 40, 790-797.
5. Vera-Lastra, O., Olvera-Acevedo, A., McDonal-Vera, A., Pacheco-Ruelas, M., & Gayosso-Rivera, JA. Granulomatosis de Wegener, abordaje diagnóstico y terapéutico. Gaceta médica de México. 2009. 145, 121-129.
6. Hernandorena González, M., Bértolo Domínguez, M., Dosdá Muñoz, R., Pérez Martínez, MV., & Mollá Landete, MA. Vasculitis de Wegener: diferentes presentaciones pulmonares en el diagnóstico inicial y durante la evolución de la enfermedad. Revista argentina de radiología. 2009. 73, 277-280.
7. Aberle, D. R., Gamsu, G., & Lynch, D. Thoracic manifestations of Wegener granulomatosis: diagnosis and course. Radiology 1990. 174, 703-709.
8. Mazuecos, A., Andrés, A., Sánchez, R., Araque, A., Villena, MV., de Prada, I., & Praga, M. Enfermedad de Wegener con inicio exclusivamente renal. Nefrología 1994. 14.