NOTA CLÍNICA

Gac Med Bilbao. 2025;122(3):125-128

Shock séptico por espondilodiscitis complicada con abscesos y posible meningitis asociada e infartos cerebrales secundarios a émbolos sépticos

Merino-Chaves Jesús[a], Orokieta-Rincón Oihane[a], Paniagua-Díaz Iñigo[a], Franco–Vicario Ricardo[b]

(a) Servicio Vasco de Salud-Osakidetza. Organización Sanitaria Integrada Bilbao-Basurto. Hospital Universitario Basurto. Servicio de Urgencias. Bilbao, España.
(b) Servicio Vasco de Salud-Osakidetza. Organización Sanitaria Integrada Bilbao-Basurto. Hospital Universitario Basurto. Servicio de Medicina Interna. Bilbao, España.

Recibido el 18 de febrero de 2025; aceptado el 3 de junio de 2025.

DOI: https://doi.org/10.64246/0577gmb

Resumen:
Se expone el caso de un paciente trasladado a urgencias por cefalea y focalidad neurológica aguda, en tratamiento con corticoterapia intramuscular y analgesia oral por lumbalgia, habiendo sido valorado tanto en urgencias como por su médico de cabecera, siendo diagnosticado finalmente de shock séptico por espondilodiscitis complicada.
© 2025 Academia de Ciencias Médicas de Bilbao. Todos los derechos reservados.

PALABRAS CLAVE

Espondilodiscitis.
Shock séptico.
Abscesos.
Infarto cerebral.

Enbolo septikoek eragindako garuneko infartu, meningitis eta abzesoak dituen espondilodiszitis konplikatuaren ondoriozko shock septikoa

Laburpena:
Buruko mina eta fokalitate neurologikoarengatik larrialdietara eramandako gaixo baten kasua aurkezten da, bizkarreko mina dela eta muskulu barneko tratamenduarekin eta aho bidezko analgesiarekin dagoena, aurretik lehen mailako arretako medikuarenera eta larrialdietara joandakoa; zeinek espondilitis konplikatuaren ondoriozko shock septikoa izango duena.
© 2025 Academia de Ciencias Médicas de Bilbao. Eskubide guztiak gordeta.

GILTZA-HITZAK

Espondilodiszitia.
Shock septikoa.
Abszesoak.
Garuneko infartua.

Autor para correspondencia: tmc10911@hotmail.es (Merino-Chaves Jesús).
© 2025 Academia de Ciencias Médicas de Bilbao. Todos los derechos reservados.

KEYWORDS

Spondylodiscitis.
Septic shock.
Abscesses.
Cerebral stroke

Septic shock due to spondylodiscitis complicated with abscesses and possible associated meningitis and cerebral infarcts secondary to septic embolisms.

Abstract:
We report the case of a patient admitted in the emergency room due to headache and acute neurological focality, in treatment with intramuscular corticotherapy and oral analgesia for low back pain, previously evaluated in the emergency room and by his family doctor, finally diagnosed with septic shock secondary to complicated spondylodiscitis.
© 2025 Academia de Ciencias Médicas de Bilbao. All rights reserved.

Caso clínico

Paciente de 64 años, sin hábitos tóxicos ni alergias conocidas, con historia de cardiopatía reumática con buena función biventricular y doble lesión mitral e intervenido de hernia inguinal derecha y fractura de fémur izquierdo años atrás. Sin tratamiento de base.

Acude a urgencias por cuadro de una semana de evolución de lumbalgia derecha con irradiación a extremidad inferior ipsilateral, por lo que inicia tratamiento con betametasona intramuscular glútea. Ante la persistencia del dolor, es valorado por su médico de cabecera, que inicia tratamiento con diclofenaco y paracetamol. 24 horas antes de acudir a urgencias se le administra nueva dosis de corticoide intramuscular. Durante la noche, presenta episodio de sudoración, inquietud, desorientación y dificultad para orinar. De madrugada, se despierta con cefalea intensa, presentando 3 vómitos biliosos. Avisan a emergencias, objetivando a su llegada desviación de la comisura labial y hemiplejia derecha junto a fluctuación del nivel de consciencia, motivo por el que es derivado al hospital.

Ya en urgencias, el paciente está consciente, tensión arterial 169/84 mmHg y frecuencia cardíaca 89 lpm. Afebril y Glasgow E4V2M6 con hemiplejia derecha, asimetría facial, movilidad de extremidades izquierdas con claudicación y Babinski bilateral. Auscultación cardíaca rítmica sin soplos; en la pulmonar crepitantes en ambas bases.

Las pruebas complementarias realizadas arrojaron los siguientes resultados:

- Electrocardiograma: ritmo sinusal normal.
- Analítica: función renal conservada, proteína C reactiva (PCR) 418, procalcitonina (PCT) 1,49, lactato deshidrogenasa (LDH) 337, lactato 7, pH 7,40, leucocitos 35.000 con 91% neutrófilos. INR 1,6, dímero D 20,170.
- Tomografía computarizada (TC) cerebral: Sin evidencia de patología intracraneal aguda. ASPECTS 10. Ejes carotídeos y circulación intracraneal permeable y sin alteraciones destacables.
- TC torácico: Consolidaciones pulmonares bibasales en relación con bronconeumonía por broncoaspiración.
- TC abdomino-pélvico: Hallazgos radiológicos sugestivos de probable espondilodiscitis lumbar complicada con abscesos paravertebrales (colección en musculatura paravertebral / espinal derecha con una extensión craneocaudal de 9 cm desde L4 a S2 y un espesor de aproximadamente 3 cm (figuras 1 y 2). Además, un pequeño componente de aproximadamente 19 x 11 mm adyacente a la articulación cigapofisiaria derecha L4-L5 y otro pequeño componente de 11 x 10 mm en la musculatura paraespinosa a la altura de S1 izquierdo y datos de tromboflebitis séptica (defecto de repleción en vena cava inferior que se extiende desde la altura de la confluencia de las venas renales hasta la bifurcación ilíaca y origen de ambas ilíacas externas) (figuras 3 y 4). Canal raquídeo difícilmente valorable mediante esta técnica de imagen, sin poder descartar presencia de colecciones. Valorar la necesidad de completar estudio con RM. Globo vesical.

Es valorado con Neurología por presentar empeoramiento clínico. Sin haber mediado medicación alguna, se encuentra estuporoso, con signos meníngeos, pupilas de 1-2 mm de diámetro escasamente reactivas a la luz, MOE abolidos en las pruebas de ROC (mirada en posición primaria centrada, no disconjugada), tetraparesia asimétrica (plejia de extremidades derechas, tono algo mejor en izquierdas con claudicación gradual).

De forma progresiva presenta empeoramiento neurológico (E2V1M2) y tiritona sin fiebre termometrada. Se recogen cultivos, y se inicia antibioterapia empírica con meropenem y vancomicina y se procedió a realizar intubación orotraqueal (IOT) sin incidencias.

Figura 1. Absceso en musculatura paravertebral lumbar.

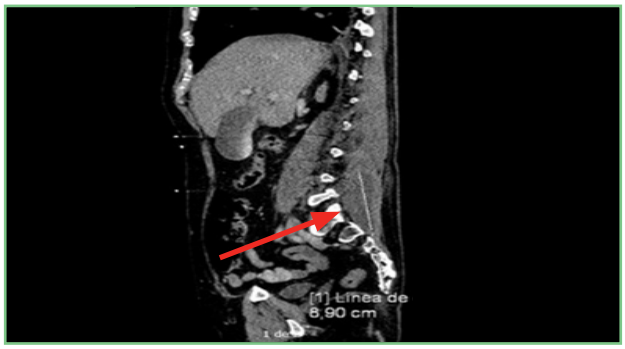

Figura 2. Absceso en musculatura paravertebral lumbar. Corte sagital.

Figura 3. Defectos de repleción a lo largo del recorrido de vena cava inferior.

Figura 4. Defectos de repleción a lo largo del recorrido de vena cava inferior.

Ingresa en Reanimación, donde se realiza nuevo TC cerebral a las 24 horas por persistir empeoramiento de la clínica neurológica, en el que se objetivan datos de infarto establecido a nivel de ganglios de la base, protuberancia y tálamo.

Los datos analíticos de infección, tras terapia con meropenem y vancomicina, mejoran y se descarta afectación endocardítica con ecocardiograma transesofágico realizado por el Servicio de Cardiología.

En los hemocultivos crecen cocos gran positivos en cadenas (S. Intermedius). Además, se realiza EEG objetivándose patrón alfa no reactivo. A las 24 horas progresa el empeoramiento neurológico presentando Glasgow E1VtM1 sin reflejos de tronco.

A nivel hemodinámico precisa vasoactivos por hipoTA y presenta franco empeoramiento general, por lo que se decide de forma consensuada con la familia, adoptar medidas de confort y sedación del paciente. El diagnóstico final fue shock séptico secundario a espondilodiscitis con abscesos, posible meningitis asociada e infartos cerebrales secundarios a émbolos sépticos.

Discusión

La espondilodiscitis es una infección del disco y los platillos vertebrales adyacentes secundaria a una diseminación hematógena[1,2,6,7], por contigüidad o por inoculación directa a través de un procedimiento local (punción, infiltración) o de cirugía de raquis. Es más frecuente a partir de los 60 años y es favorecida por la diabetes y la inmunosupresión[6,8]. El curso suele ser subagudo. Los focos primarios de bacteriemia son el tracto genitourinario, piel y partes blandas, tracto respiratorio inferior, focos sépticos dentarios, endocarditis o catéteres endovasculares, aunque, a menudo, dicho foco no suele ser objetivado al momento del diagnóstico[3]. La incidencia ha incrementado en los últimos años, debido al aumento de realización de procedimientos invasivos, mayor longevidad de pacientes inmunocomprometidos, el

aumento de las bacterias nosocomiales, así como a su mayor sospecha diagnóstica[4,9]. Los gérmenes implicados son diversos: gérmenes piógenos como estreptococos y estafilococos (*S. Aureus*), bacilos gramnegativos y *M. tuberculosis* por ejemplo[2]. El déficit neurológico y la deformidad raquídea son habitualmente consecuencia del retraso diagnóstico[6], elemento de mal pronóstico que provoca alta tasa de complicaciones[4], probablemente por un curso insidioso previo al inicio de los síntomas y por la alta incidencia lumbalgias en la población[1,5].

En un entorno hostil como la urgencia, ante un paciente con la focalidad neurológica descrita, es lógico pensar en un primer momento, antes de realizar pruebas complementarias, en un origen cerebral del cuadro. En este caso, al resultar normal la TC cerebral multimodal, se determinó, ampliando el estudio a tórax, abdomen y pelvis, que el origen de la clínica fue una infección a nivel osteomuscular (espondilodiscitis) con complicaciones en forma de abscesos y émbolos sépticos, posiblemente con meningitis asociada (clínica neurológica florida y meningismo). El origen del cuadro es difícil de determinar. Es posible que presentara un proceso infeccioso subagudo, de unos 7-10 días de evolución que, al complicarse, se manifestase con dolor lumbar, una vez establecidos los numerosos abscesos y émbolos sépticos. Se podrían plantear diferentes desencadenantes del proceso; cocos gram positivos originarios de la cavidad oral y tracto gastrointestinal (aunque no tenía una boca séptica ni clínica digestiva aparente), la punción intramuscular glútea sin una adecuada antisepsia (no presentaba lesiones cutáneas y la lumbalgia era previa…) o una infección urinaria, entre otros.

El germen aislado en los cultivos, obtenidos en pleno pico febril, fue *S. Intermedius* (del grupo viridans que destaca por su tendencia a provocar infecciones piógenas con formación de abscesos). Este agente infeccioso forma parte de la microbiota de la cavidad oral, el tracto gastrointestinal y el genitourinario. Se relaciona con casos de bacteriemia, infección de herida quirúrgica, abscesos, neumonía, meningitis, bacteriemia y endocarditis, así pues, su hallazgo parece razonable.

Bibliografía

1. Gouliouris, T., Aliyu, S. H., & Brown, N. M. (2010). Spondylodiscitis: update on diagnosis and management. Journal of Antimicrobial Chemotherapy, 65(3), 11-24.
2. Rivero, M. G., Salvatore, A., &Wouters, L. D. (1999). Espondilodiscitis infecciosa espontanea en adultos, análisis de 30 casos. Medicina, 59(2), 143-150.
3. Th Homagk, L., Marmelstein, D., Homagk, N., & Hofmann, G. O. (2019). SponDT (Spondylodiscitis Diagnosis and Treatment): spondylodiscitis scoring system. Journal of orthopaedic surgery and research, 14, 1-8.e American journal of emergency medicine, 38(3), 491-496.
4. Graña, D., Gutiérrez, M. I., Torres, D., Perendones, M., &Dufrechou, C. (2014). Espondilodiscitis Bacteriana Inespecífica: una afección con incidencia creciente. Archivos de Medicina Interna, 36(2), 55-59.
5. Otano, J. B. (2008). Espondilodiscitis infecciosa. Reumatología clínica, 4(3), 13-17.
6. Couderc, M., Tournadre, A., Soubrier, M., & Dubost, J. J. (2022). Patología de la columna vertebral: espondilodiscitis infecciosa no tuberculosa. EMC-Aparato Locomotor, 55(1), 1-15.
7. Davis, W. T., April, M. D., Mehta, S., Long, B., & Shroyer, S. (2020). High risk clinical characteristics for pyogenic spinal infection in acute neck or back pain: Prospective cohort study.
8. Pigrau, C., Rodríguez-Pardo, D., Fernandez-Hidalgo, N., Moreto, L., Pellise, F., Larrosa, M. N., & Almirante, B. (2015). Health care associated hematogenous pyogenic vertebral osteomyelitis: a severe and potentially preventable infectious disease. Medicine, 94(3), e365.
9. Morin, M. A., Escudero, S., & Sosa, L. (2014). Espondilodiscitis a germen inusual: análisis de un caso clínico y revisión de la bibliografía. Archivos de Medicina Interna, 36(3), 115-117.